13.

14

Neuer Beitrag

zur

Aetiologie und Casuistik der Spondyl-olisthesis.

Von

Dr. med. Franz Ludwig Neugebauer,

a. Assistent an der geburtshülflichen und gyniatrischen Klinik der Universität in Warschau.

Mit 43 Holzschnitten.

(Separatabdruck aus dem Archiv für Gynäkologie, Band XXV, Heft 2.)

Leipzig.

Druck von A. Th. Engelhardt.

1885.

Im Laufe der letzten Decennien ist die Frage nach der Diagnose, Symptomatologie und Aetiologie der für so ungemein räthselhaft geltenden „Wirbelschiebung“ (Spondyl-olisthesis) mehrfach in der Literatur erörtert worden. Obgleich schon gegen Ende der fünfziger Jahre die Hauptpunkte der Aetiologie von Lambl, allerdings mit, wie es scheint, irrthümlicher Zugrundelegung einer prädisponirenden fötalen Hydrorrhachis, zum Theil klargelegt worden waren, so tauchten doch stets neue Hypothesen auf und es kam zu keiner Einigung zwischen den oft entgegengesetzten Ansichten der Forscher.

Die räumliche Zerstreuung der Präparate, sowie das oft von Seiten des Directors der bezüglichen anatomischen Sammlung zum Nachtheil der Sache gesprochene: „Noli tangere“ — das seltene Präparat durfte nur besichtigt, aber nicht noch einmal präparirt, macerirt, geschweige denn zerlegt werden — traten einer eingehenderen Forschung hemmend entgegen. Eine mehrjährige wissenschaftliche Studienreise durch Deutschland, Oesterreich, Frankreich, England und Belgien gestattete mir, allmälig fast sämmtliche einschlägigen Objecte persönlich zu besichtigen und Dank den warmen Empfehlungen von Seiten meiner Lehrer und der Liberalität der fremden Gelehrten auch jenes „Noli tangere“ zu umgehen.

Die Resultate meiner Untersuchungen habe ich zunächst in meiner Dorpater Inaugural-Dissertation, sodann in mehreren im Auslande gehaltenen Vorträgen (Berlin, Leipzig, Breslau, Freiburg, Paris, London, Brüssel) und in einer Reihe von Auf-

sätzen in diesem Archiv niedergelegt. Die Fülle namentlich in letzter Zeit gesammelter interessanter Beobachtungen veranlasst mich, jenen Aufsätzen heute einen neuen Beitrag mit einem Schlusswortc folgen zu lassen. Von den bisher, sei es klinisch, sei es anatomisch als Spondyl-olisthesis beschriebenen Fällen sind im Laufe der Zeit mehrere wieder ausgeschieden worden, so erst kürzlich meine erste klinische Beobachtung in Halle, deren Nekropsie eine Verwechselung mit Rachitis ergab. Andererseits sind mehrere neue Beobachtungen hinzugekommen, so dass wir zur Zeit 20 resp. 22 anatomische Präparate von spondyl-olisthetischen Becken, 3 Fälle von Spondyl-olisthesis des vorletzten Lendenwirbelkörpers und 30 klinische Beobachtungen von spondyl-olisthetischem Becken an überlebenden Frauen zählen. Diese 53 resp. 55 Beobachtungen vertheilen sich wie folgt:

A. 20 anatomische Präparate von spondyl-olisthetischem Becken:

1) Kleines Wiener Becken: (beschrieben von Rokitansky, Späth, Kilian, Lambl, Herrgott, Chiari, Neugebauer) beobachtet 1835.

2) Grosses Wiener Becken: (Rokitansky, Späth, Kilian, Lambl, Herrgott, Chiari, Neugebauer) 1837.

3) Prag-Würzburger Becken (halbseitige Olisthesis): (Kiwisch, Seyfert, Kilian, Gurlt, Lambl, Königstein, Neugebauer) 1850.

4) Paderborner Becken: (Kilian, Lambl, Königstein, Neugebauer) 1850.

5) Münchener Becken: (Breslau, Lambl, Königstein, Neugebauer) 1855.

6) Becken der Sarah Bartmann „Vénus hottentote“ in Paris: (Hennig, Lambl, Neugebauer) [1815], 1855, 1860, 1881, 1883.

7) Bonner I. Becken: (Lambl) 1855.

8) Züricher Becken: (Breslau, Billeter, Neugebauer) 1861.

9) Hallesches I. Becken: [?] (Blasius, Kraus) 1862.

10) Hallesches II. Becken: (Olshausen, Lambl, Neugebauer) 1861.

11) Trier-Barmer Becken: (Ender-Krukenberg) 1869.

12) Moskauer Becken: (Klein-Lambl) 1871.

13) Prager Becken A: (v. Weber-Ebenhoff, Neugebauer) 1873.

14) Prager Becken B: (v. Weber-Ebenhoff, Neugebauer) 1874.

15) Lütticher Becken: (Vanden-Boosch) 1879.

16) Würzburger II. Becken: (Neugebauer) 1882.

17) Breslauer Becken: (Strasser-Neugebauer) 1882.

18) Bonner II. Becken: (Krukenberg) 1884.

19) Londoner Becken: (Neugebauer) 1884.

20) Warschauer Becken: (Neugebauer) 1884.

Als 21. und 22. Präparat zähle ich heute den im Folgenden beschriebenen V. Lendenwirbel aus der anatomischen Sammlung Prof. v. Kölliker's in Würzburg und ein der anatomischen Sammlung der Warschauer Universität zugehöriges neues Präparat hinzu.

B. Hierzu kommen 3 Präparate von Olisthesis des vorletzten Lendenwirbelkörpers:

1) Breslauer Präparat: (Neugebauer) 1882.
2) Berliner Präparat: (Neugebauer) 1883.
3) Warschauer Präparat (halbseitige Olisthesis): (Neugebauer) 1884.

Von den sonst noch als spondyl-olisthetisch in der Literatur beschriebenen Becken glaubte ich schon früher das sog. Pariser Belloc-Lenoir'sche ausscheiden zu müssen, das Credé'sche Altenburger Becken war schon früher ausgeschieden worden, Olshausen hat das von ihm 1861 beschriebene Becken nachträglich selbst als nicht hierher gehörig ausgeschieden; endlich möchte ich heute das 1884 von Bricoult in Brüssel beschriebene Becken ausscheiden.

C. 30 klinische Beobachtungen an überlebenden Personen:

1) Coblenz (Robert) 1855 (?).
2) Petersburg (Hugenberger) 1863.
3) London I (Barnes) 1863.
4) Stuttgart (Hartmann) 1865.
5) San Francisco (Blaque) 1867.
6) Bern (Breisky) 1874.
7) Prag I (Schwing) 1875.
8) Christiania (Schönberg, Vedeler, Faye) 1875.
9) Freiburg i. Br. (Hegar-Egger) 1875.
10) „ „ „ „ „ 1875.
11) Strassburg I (Gusserow-Hüter) 1878.
12) Basel (Bischoff-Perroulaz) 1879.
13) Prag II (Breisky-Neugebauer) 1881.
14) Halle II (Volkmann-Leeser) 1881.
15) London II (Mac Cormak-Cory) 1881 (?).
16) Dresden I (Neugebauer-Winckel) 1882.
17) Dresden II (Winckel-Neugebauer) 1882.
18) Leipzig (Neugebauer) 1882.
19) London III (M. Duncan) 1882.
20) Berlin I (v. Rabenau-Swedelin) 1883.
21) Berlin II (Neugebauer) 1883.
22) Erlangen (Zweifel) 1883.
23) Freiburg i. Br. III (Hegar) 1883.
24) Strassburg II (Freund) 1883.

25) Strassburg III (Neugebauer) 1883.
26) Paris I (Depaul-Charpentier-Neugebauer) 1868, 1883.
27) Paris II (?) (Neugebauer) 1884.
28) Berlin III (Krönig) 1884.
29) Berlin IV (v. Rabenau) 1884.
30) Warschau (Neugebauer) 1885.

Nur die Fälle 14) und 28) betreffen männliche Individuen.

Nach Schröder dürfte es sich in zwei von Herbiniaux und von Rowland-Gibson beschriebenen Geburtsfällen um Spondyl-olisthesis gehandelt haben.

Die Fälle 22), 29) und 30) sind zur Zeit noch nicht veröffentlicht. Den Fall 30), der wegen Complication mit Blasenscheidenfistel ein ganz besonderes Interesse darbietet, werde ich gesondert beschreiben, sobald Patientin unsere Klinik verlassen haben wird.

Von den sonst noch als einschlägig beschriebenen klinischen Fällen habe ich schon früher die Amsterdamer Beobachtung von Lehmann (1854) ausschliessen zu müssen geglaubt, die Nekropsie hat, wie gesagt, meine erste klinische Beobachtung (Halle 1880) ausgeschlossen, ich selbst möchte heute meine eigene erste Berliner Beobachtung (Auguste H..., 1883), da mir ein ähnlicher diagnostischer Irrthum wie bei der Hallenserin H. R. heute nicht ausgeschlossen erscheint, zurückziehen.

Wir hätten somit zur Zeit 24 resp. 25 anatomische Präparate und 30 nur klinische einschlägige Beobachtungen zu verzeichnen. Wird die klinische Präsumptivdiagnose in allen den 30 klinischen Fällen bei einer Nekropsie Stich halten? Kommt das spondyl-olisthetische Becken in der That so häufig vor, dass Hegar allein in dem kleinen Freiburg drei Fälle, Breisky, Winckel, v. Rabenau, Freund je zwei Fälle, und ich selbst, der ich allerdings den Gegenstand mit specieller Aufmerksamkeit verfolgte, nicht weniger als zehn Fälle am lebenden Individuum innerhalb vier Jahren sehen konnten (darunter sechs eigene Beobachtungen) — oder hätten wir noch weitere diagnostische Irrthümer zu verzeichnen? Mir erscheint die Diagnose in mehreren der genannten 30 Fälle fraglich, immerhin muss ich zugeben, dass auch die Zahl der anatomischen Präparate zusehends wächst, seit einmal die Aufmerksamkeit der Forscher sich der Frage zugewandt. Ich habe vor drei Monaten zufällig in Wien für ein Weniges eines der schönsten Präparate von spondyl-olisthetischem Becken gekauft von — einem Anatomiediener, welcher für den Handel Skelette aufstellt und die für seine Zwecke unbrauchbare Wirbelsäule in

seine Vorrathskammer geworfen hatte. Desgleichen habe ich von einem Anatomiediener in Freiburg i. Br. ein Präparat von Spondylolisthesis erworben, das unerkannt, zum Skelettiren unbrauchbar in seiner Rumpelkammer lag, wobei leider ein Theil des werthvollen Objectes verloren gegangen ist. Sollten nicht die anatomischen Beobachtungen noch häufiger werden, wenn der pathologische Anatom, der Anatom im Präparirsaale, der obducirende Gerichtsarzt sein Augenmerk hierauf richtete und jedesmal durch einen Griff mit der Hand die Promontorialgegend untersuchte?

Bevor ich auf meine eigenen neuen Beobachtungen eingehe, seien erst drei fremde Fälle von Krönig, Cory und M. Duncan kurz berichtet.

Berliner klinische Beobachtung von Spondyl-olisthesis an einem überlebenden Manne, beschrieben von Krönig 1884.

Gelegentlich eines vorübergehenden Aufenthaltes in Berlin wurde ich von Herrn Geheimrath v. Bergmann darauf aufmerksam gemacht, dass sich in der Frerichs'schen Klinik in der Charité ein mit Spondyl-olisthesis behafteter Mann zur Zeit befinde. Ich hatte Dank der Gefälligkeit des Herrn Stabsarzt Dr. Kuntzen Gelegenheit, am 2. Mai 1884 den interessanten Patienten zu sehen. Die äussere Besichtigung, die allerdings nur flüchtig vorgenommen werden konnte, liess mich der von Dr. Krönig gestellten Diagnose: Spondyl-olisthesis beistimmen. Die Beobachtung, welche namentlich, weil es sich um eine Mannsperson handelt, besonders interessant genannt werden muss, ist von Krönig an anderen Orten[1]) beschrieben worden. Angesichts der geringen Verbreitung der betreffenden Zeitschrift in gynäkologischen Fachkreisen gebe ich hier einen Auszug aus Krönig's Arbeit wieder.

Der 35jährige Bäcker Höcke, ohne Spuren von Rachitis, diente 1868 und 1870—71 als Soldat und war seit 1876 als Bäcker auf einem Schiffe thätig. Seit 1872 tabische Symptome. 1882 erlitt H. einen Unfall: „er glitt mit dem linken Bein drei Treppenstufen hinab und will dabei deutlich ein Knacken in der Lendenwirbelsäule gefühlt haben, nichtsdestoweniger unmittelbar darauf im Stande gewesen sein, ohne irgend welche Beschwerden weiter zu gehen; auch habe er sich zu keiner Unterbrechung seiner Arbeit genöthigt gesehen." Allmälig

1) Separatabdruck aus der Zeitschrift für klinische Medicin. Jubiläumsheft. Berlin 1884.

entwickelte sich ein schleudernder Gang und eine — „nach Meinung des Patienten auf mangelndem Halt in der Wirbelsäule beruhende — Unsicherheit beim Stehen und Gehen; Patient hatte öfter das Gefühl, als müsse er nach vorn oder nach der linken Seite hinüberfallen.“ Patient trat am 25. Mai 1883 in die Königliche Charité ein. Die Krankenuntersuchung ergab die Diagnose Tabes und einen Befund an der Lumbosaeralregion, welcher zur Annahme eines „mittleren Grades einer nicht fixirten Spondyl-olisthese des fünften Lendenwirbelkörpers mit geringen consecutiven Beckenveränderungen“ führte. Die Gestalt des Patienten, namentlich die Rumpfverkürzung und Lendenlordose, das Tasten eines entsprechenden Befundes am Promontorium bei Rectaluntersuchung ergaben die charakteristischen Symptone der Wirbelschiebung, das Becken wies keine wesentliche Alteration der normalen Configuration auf, namentlich fehlte der sog. äusserlich kyphotische Habitus des Beckens, ähnlich wie es in anderen Fällen von Frühstadien der Olisthesis beobachtet worden ist. Bei passiven Bewegungen konnte mit „ausserordentlicher Leichtigkeit die Lendenwirbelsäule hin- und hergeschoben werden“, gleichzeitig vernahm man fast bei jeder Verschiebung ein theils schwaches, theils starkes Krachen, endlich waren diese passiv vorgenommenen Verschiebungen vollständig schmerzlos. „Die Verschiebung selbst,“ heisst es auf S. 3 der gen. Arbeit, „findet hauptsächlich in sagittaler, in etwas geringerem Maasse auch in transversaler Richtung statt. Dabei ist zu bemerken, dass der leicht nach hinten dislocirte und schwach aufgetriebene Dornfortsatz des fünften Lendenwirbels sich nicht mitbewegen lässt, sondern absolut feststeht.“

Bei Untersuchung des Beckens von aussen her in der Rückenlage tastete Krönig den prolabirten und etwas nach links verschobenen letzten Lendenwirbelkörper und unterhalb desselben eine Vertiefung, deren Grund er trotz tiefen Eindringens mit der Hand nicht erreichen konnte. Mir gelang es, wenn ich mich nicht täuschte, diesen sog. Glittwinkel selbst zu tasten, und zwar legte ich die rechte Hand so auf den Bauch des Patienten, dass die Handwurzel in der Gegend des Schwertfortsatzes lag, die Fingerspitzen gegen die Symphysis ossis pubis gerichtet waren. Allmälig drückte ich die Bauchwand ein und verschob meine Hand gleitend abwärts, es gelang dann leicht, das prominirende untere Ende der Lendensäule und mit den hakenförmig eingeschlagenen Fingerspitzen den Glittwinkel selbst zu tasten; weit schwieriger gelang dies, wenn man die Hand auf die Schamfuge auflegte und von unten her tastete. Patient contrahirte die Bauchmuskeln und erschwerte alsdann die Untersuchung. Uebrigens liess sich dieser Uebelstand durch einen Handgriff, den ich in der Klinik meines früheren Lehrers Prof. Winckel gelernt, beseitigen. Sind die Bauchdecken mager, wie es hier war, so

gelingt es leicht, mit der einen Hand die beiden Recti mit einer Bauchdeckenfalte zu fassen und zu comprimiren; ihre Contraction scheint auf diese Weise verhindert zu werden, und es gelingt nun leichter der anderen Hand, die Bauchhöhle abzutasten.

Die von Krönig gegebene Beschreibung ist kurz und klar und macht die Diagnose in jeder Weise annehmbar. Die Olisthesis weist nur einen geringen Grad auf, was in Anbetracht des männlichen Geschlechtes — der fehlenden Belastungszunahme — des Individuums natürlich erscheint. Wie verhält es sich mit der Aetiologie im vorliegenden Falle? Krönig stellt die Alternative congenitale interarticuläre Spondylolysis, also Ossificationsdefect, oder — Fractur bei dem in der Anamnese erwähnten Ausgleiten auf der Treppe, und lässt die Frage vorläufig offen, findet jedoch die Annahme einer Fractur wahrscheinlicher. Ich schliesse mich dieser Voraussetzung um so mehr an, als gerade die Tabes in vielen Fällen ganz ausserordentlich, sogar zu spontanen, ohne von aussen her einwirkendes Trauma durch Muskelzug entstehenden, Fracturen der Knochen prädisponirt. Erst kürzlich hatte ich Gelegenheit, in dem Museum der Charcot'schen Klinik in der Pariser Salpetrière eine stattliche Reihe multipler spontanen Wirbelfracturen an Skeletten Tabischer kennen zu lernen und möchte auf Grund dieser Erfahrung um so weniger Anstand nehmen, im vorliegenden Falle die Möglichkeit einer Wirbelfractur bei jenem Ausgleiten auf der Treppe anzuerkennen, als ja mit der klinisch festgestellten Diagnose Tabes die Möglichkeit einer Prädisposition für derartige Läsionen gegeben resp. gesteigert erscheint. Möglich ist es allerdings andererseits, dass die Wirbelschiebung schon früher, und zwar auf Grund einer congenitalen Spondylolysis interarticularis existirte.

Der Krönig'sche Fall ist der dritte, in welchem das betroffene Individuum männlichen Geschlechtes ist.

Ein Fall von Spondyl-olisthesis von Robert Cory.[1])

Dr. Clutton sandte am 26. Mai 1881 eine 26jährige Patientin Harriett P. aus Crondall in die Klinik des Herrn Mac Cormak im St. Thomas Hospital in London. 1876 verheirathet, hat H. P. drei Mal geboren: am 17. April 1877 ein todtgeborenes ausgetragenes Kind mit langer Geburtsdauer, jedoch ohne Kunsthülfe. Am 13. Mai

1) „A case of spondyl-olisthesis" by Robert Cory. Reprinted from Vol. XI of St. Thomas' Hospital Reports. (5 S. mit 1 Holzschnitt.)

1878 eine Frühgeburt von $6^1/_2$ Monaten mittels Wendung und Extraction wegen Placenta praevia durch Herrn Dr. T. J. Burroughs in Crondall. Seither Schwäche und lentescirende dumpfe Rückenschmerzen. Am 1. Februar 1881 dritte Entbindung am normalen Schwangerschaftsende. Abermals Wendung und ausserdem Perforation des nachfolgenden Kopfes durch Hrn. Burrough. Phlegmasia dolens linkerseits und seither Verschlimmerung der Rückenschmerzen, erschwerter Gang. Am 12. Mai 1881 fiel Patientin infolge der Unsicherheit beim Gehen gelegentlich zu Boden. Sie erholte sich allmälig und gewann wieder so viel Kraft „in den Beinen", dass sie am 26. Mai 1881, am Tage ihrer Aufnahme in das St. Thomas-Hospital, wenn auch mit Anstrengung und vielen Schmerzen, doch etwas stehen und eine kurze Strecke gehen konnte, „by herself", war jedoch ausser Stande, irgend etwas vom Boden aufzuheben, und klagte über Schmerzen im Rücken und der Unterbauchgegend. Allgemeinbefinden und Temperatur normal. Extreme Lendenlordose mit einer Depression oberhalb der Sacralbasis; ein Druck auf die tiefste Stelle dieses Lendensattels wurde sehr schmerzhaft empfunden. Bei Palpation des Unterleibes fand man die Lendensäule so weit nach vorn projicirt, dass man eben im Stande war, „the fingers" (wie viele?) zwischen die Symphysis ossium pubis und die Lendensäule einzuzwängen.

Ich füge diesem Berichte eine in verringertem Maassstabe gehaltene Copie der von Cory seinem Aufsatze beigefügten Zeichnung hinzu (s. Fig. 1).

Die äusseren Maasse waren folgende:

Körperhöhe		=	150,1	cm.
Distantia bicristalis ossis ilei . . .	$10^1/_2$ Zoll	=	27,3	„
„ bispinalis ossis ilei anterior	$9^7/_8$ „	=	25,7	„
„ bispinalis ossis ilei posterior	2 „	=	5,2	„
„ bitrochanterica	$11^5/_8$ „	=	30,2	„
Gerader Durchmesser von der Symphysis ossis pubis bis zum 1. Sacraldorn	$6^3/_8$ „	=	16,6	„
Entfernung „from the spine of 2nd lumbar vertebra to top of the Sacrum" (?)	$1^1/_8$ „	=	2,9	„

Die Conjugata spuria interna auf kleiner als 2 Zoll (5,2 cm) bestimmt. Die „Cervix uteri" fand sich zwischen Symphysis ossis pubis und Lendensäule eingelagert, unbeweglich im sagittalen Durchmesser.

Patientin erholte sich zusehends im Spital und konnte nach Anlegung eines Stützapparates „spinal support" mit wenig oder gar keinen Beschwerden einhergehen. Dr. Burrough, der die Patientin seit 11 Jahren kannte, meint, sie habe seit 1876 an 2 Zoll (5,2 cm) an Körperhöhe eingebüsst. Patientin hat das Hospital im Mai 1882 verlassen, befand sich wohl und konnte bis zwei englische Meilen mit ihrem Stützcorsett zu Fuss zurücklegen.

Fig. 1.
A case of Spondyl-olisthesis (?) nach Cory (l. c.).

Fig. 2.
Spondyl-olisthesis (?) bei einem 4jähr. Mädchen nach Robert (Monatsschrift f. Geb. u. Frauen.

Fig. 3.
Paralysis pseudo-hypertrophica infantilis progressiva eines 7j. Knab. nach Duchenne. (De l'électrisation localisée, 2. édition. Paris 1872.

Fig. 4.
12j. Mädchen mit ungewöhnl. Lendenlordose, nach Lambl wahrscheinlich bedingt durch Spondylolysis lumbalis. Mir erscheint diese Deutung gezwungen und würde ich zu-

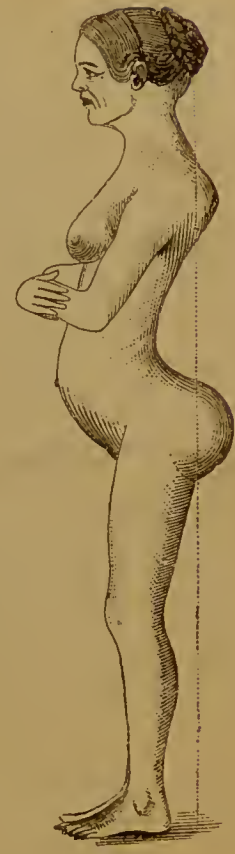

Fig. 5.
Paralyse der Mm. recti und obliqui abdominis nach Duchenne.

Fig. 6.
Paralyse der Rückenstrecker nach Duchenne.

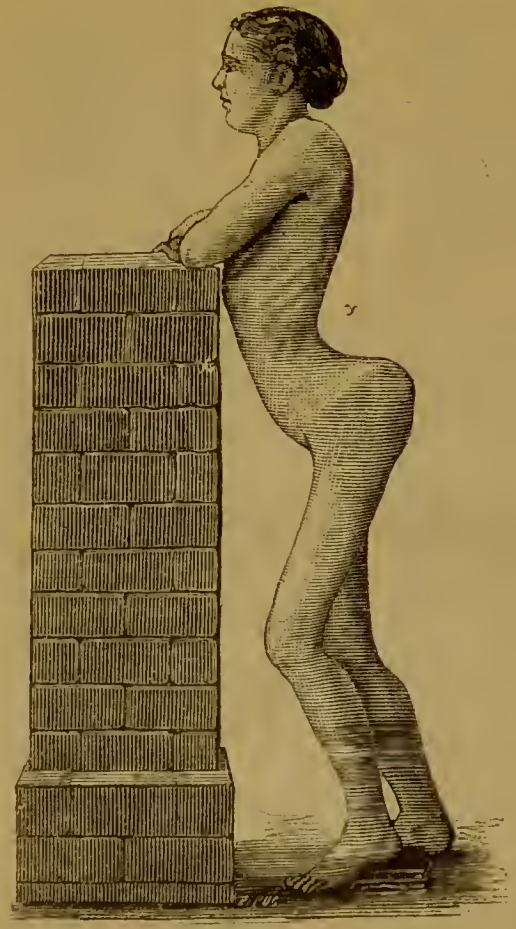

Fig. 7.
Paralytische Lendenlordose nach Neugebauer.

Fig. 8.
Paralytische Lendenlordose (durch essentielle Kinderlähmung) nach Neugebauer.

Fig. 9.

Fig. 2—9 sind der Abhandlung Neugebauer's: „Zur Entwicklungsgeschichte und Diagnose des spondyl-olisthetischen Beckens und seiner Diagnose" (mit 97 Holzschn.), Halle und Dorpat 1882, entnommen, und zwar s. l. c. Fig. 63, 68, 69, 70, 62, 47, 48.

Bezüglich der Patientin W., Fig. 7 (resp. 62), möchte ich mich heute im Gegensatze zu der früher vertretenen Anschauung doch eher eine Lähmungslordose anzunehmen entschliessen.

Cory schliesst seine Mittheilung mit einer Notiz bezüglich der Aetiologie der Spondyl-olisthesis für den vorliegenden Fall. Er citirt die Theorie Lambl's und die bekannte Hypothese Kilian's und neigt sich mehr der letzteren zu.

Gern hätte ich die in Rede stehende Patientin persönlich besichtigt, um mir über einige Details Aufschluss zu verschaffen. Leider war mein Bemühen vergeblich. Die Diagnose erscheint mir hier nämlich höchst zweifelhaft. Der Text des Cory'schen Aufsatzes enthält absolut keine sicher beweisenden zwingenden Daten, die Abbildung spricht, wie mir scheint, mehr gegen als für die Richtigkeit der Diagnose. Wenn die Beckenverengerung so hochgradig war, dass man eben nur „the fingers" von aussen her zwischen Symphysis ossium pubis und die Lendensäule einbringen konnte, und das Becken war spondyl-olisthetisch, so müsste sich eine so hochgradige Spondyl-olisthesis mit Bestimmtheit schon in einem äusserlich kyphotischen Beckenhabitus, namentlich aber der reellen Rumpfverkürzung, einer verringerten Beckenneigung mit gleichzeitig vermehrter Lendenlordose zeigen. Hier ist aber der Rumpf durchaus nicht verkürzt, sondern nur verkrümmt, die Beckenneigung erscheint sogar vermehrt u. s. w. Kurz ich kann der Diagnose Cory's auf Grund meiner eigenen Erfahrungen nicht beistimmen und bin der Ansicht, dass es sich hier wohl einfach um ein hochgradig plattes Becken gehandelt haben mag, vielleicht um ein durch paralytische Lendenlordose plattes Becken (?).

Ich stelle hier neben die Cory'sche Abbildung (Fig. 1) eine Reihe von Abbildungen solcher paralytischer Lendenlordosen (Fig. 3—9) zum Vergleiche auf (die Abbildungen habe ich einer früheren Arbeit entnommen und verweise bezüglich der Krankengeschichten auf dieselbe). Gleichzeitig habe ich hier eine in verringertem Maassstabe gezeichnete Copie der seiner Zeit von Robert beigebrachten Abbildung der M. Keil sub Fig. 2 eingefügt. Sollte in diesem Coblenzer klinischen Falle die Diagnose nicht ähnlicherweise auch auf einem Irrthum beruht haben?

Zufällig habe ich neulich eine 19jährige Patientin mit einer dem Cory'schen Falle ganz ähnlichen ungemein vermehrten Lendenlordose in Behandlung genommen. Es handelt sich um stark vermehrte Lendenlordose, stark vermehrte Beckenneigung und — eine beginnende cariöse Einknickung der Wirbelsäule im unteren Ende des Dorsum, die eben erst sichtbar zu werden anfängt.

Ich will mich hier in keinerlei weitere Vermuthungen über die Natur der Lendenlordose und über die Diagnose in diesem Cory'schen Falle einlassen, da ich ja die Patientin nicht gesehen habe, sondern nur sagen: Meinem Dafürhalten nach hat diese Patientin kein spondyl-olisthetisches, sondern ein einfach plattes Becken, und wünschte ich deshalb, dass Patientin, wenn möglich, einer erneuten Untersuchung im St. Thomas-Hospital unterzogen werden möchte. Sollte ich mich irren, so bitte ich Herrn Cory um Entschuldigung. ich nähme gern diesen Irrthum mit in den Kauf. Nur auf diesem Wege können wir ja zu exacten Kenntnissen gelangen, wenn wir gerechten Zweifeln Rechnung tragend der Sache auf den Grund gehen.

Klinische Beobachtung von Spondyl-olisthesis durch Matthews Duncan in London.[1])

E. H., 63jährige Frau, trat wegen Carcinoma uteri in das Hospital ein. Vor längerer Zeit hatte sie durch eine offene Kellerthür einen Sturz auf den Rücken 14 Fuss tief durchgemacht. Sie verlor dabei das Bewusstsein und konnte einige Tage lang nicht gehen. Seither klagte sie über Schmerzen in beiden Beinen, sonst war Motilität und Sensibilität unverändert geblieben. In der Lendengegend fand sich oberhalb des ersten Saeralwirbels ein Vorsprung, welcher sich nach abwärts in die convexe Rückenfläche des Kreuzbeines fortsetzte. Das Sacrum war ungewöhnlich stark convex nach hinten und in seiner Totalität nach vorn gedreht. Die Lendensäule weist eine leichte Lordosis auf. „Nothing additional is made out per vaginam." Matthews Duncan zieht aus dem Befunde gleichwohl den Schluss, dass es sich hier um ein spondyl-olisthetisches Becken handle und meint, es sei wohl möglich, dass eine Fractur hier vorgelegen habe, jedoch sei dieselbe keine Conditio sine qua non für das Zustandekommen der Wirbelschiebung, welche eher die Folge einer besonderen Wirbeldifformität mit Elongation des Bogens sei, als das Resultat einer wahren Dislocation mit oder ohne Fractur (?). —

Es folgt nun die Beschreibung von 4 eigenen neuen anatomischen Beobachtungen von Spondyl-olisthesis.

Ein neues anatomisches Präparat von Spondyl-olisthesis in London.

Bei einer Besichtigung der überaus reichen Sammlungen der Londoner Spitäler fand ich unter Nr. 170 im Museum des University College ein Präparat, welches nicht wohl anders denn als ein spondyl-olisthetisches zu deuten sein dürfte. Der Text zu der betreffenden

1) Matthews Duncan: Clinical lectures on the diseases of women delivered in Saint Bartholomews Hospital. London 1882. p. 245—246.

Nummer in dem gedruckten Katalog der Sammlung lautet (Descriptive catalogue of the specimens illustrating surgical pathology in the Museum of University College, London, by Marcus Beck and S. G. Shattock, London 1881, Nr. 170):

„A sacrum with the four lower lumbar vertebrae. The last lumbar vertebra and with it the rest of the spinal column above, has been displaced forwards and downwards after a fracture through its arch and the upper part of the body of the sacrum. The spinal canal, through somewhat diminished in size at the seat of injury, retains its continuity. On either side the intervertebral foramen, through which the fifth lumbar nerve passes, is almost occluded a result due in part to the displacement and in part to the formation of new bone in the reparative process: the nerve must have suffered considerable compression in consequence; but the cauda equina may have escaped. 3995."

Ueber die Anamnese des bezüglichen Falles ist leider nichts Näheres bekannt. Der Director der Sammlung, Herr Shattock, führte auf meine Bitte einen medianen Sagittalsägeschnitt aus, und ergab sich bei näherer Besichtigung, dass es sich hier um eine Spondyl-olisthesis handelt, und zwar ohne die in der obigen Beschreibung erwähnte Absprengung der oberen (vorderen) Partie des Os sacrum, d. h. ohne die sonst bei fracturären, momentan d. h. augenblicklich auftretenden Dislocationen eines Wirbelkörpers nach vorn nie fehlende Marginalabsprengung am nächst unteren Wirbelkörper. Die Hüftbeine fehlen leider an dem Präparate, es lassen sich also über die Gesammtfigur des Beckens nur Vermuthungen aufstellen und trug dieselbe wahrscheinlich äusserlich den Charakter des spondylizematischen vulgo kyphotischen Beckens.

Statt ausführlicher Detailbeschreibung folgen die Abbildungen Fig. 10—14 (von Saegert in London nach der Natur gezeichnet) mit einigen erklärenden Worten.

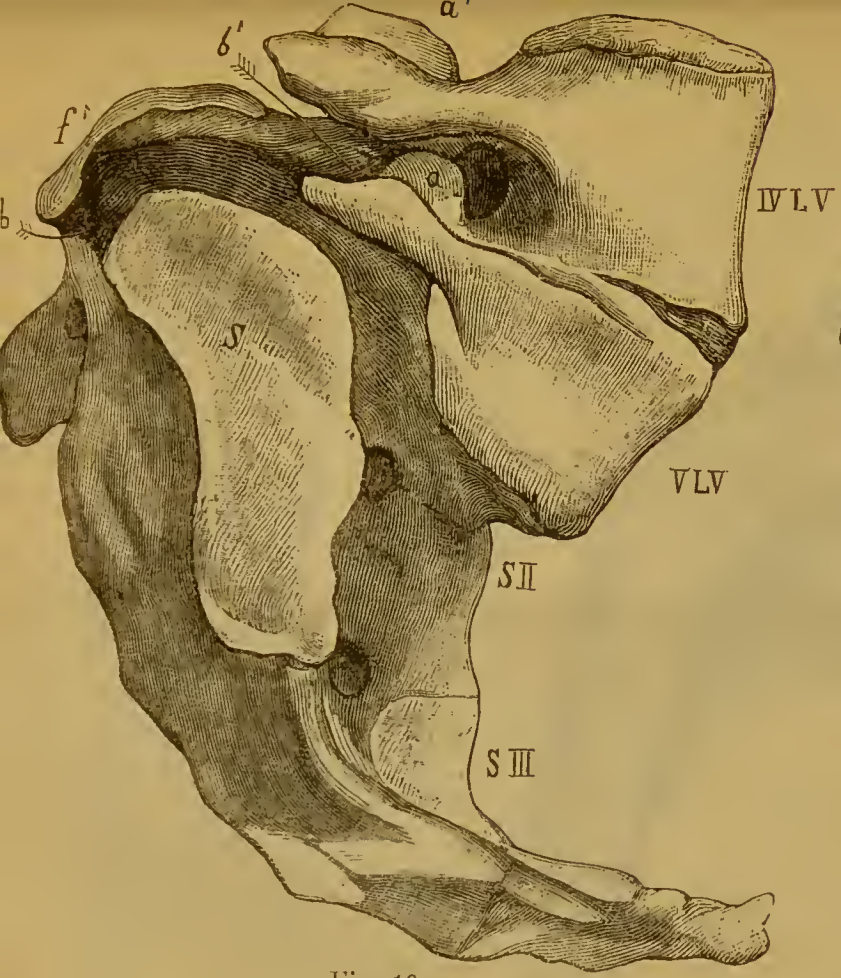

Fig. 10.

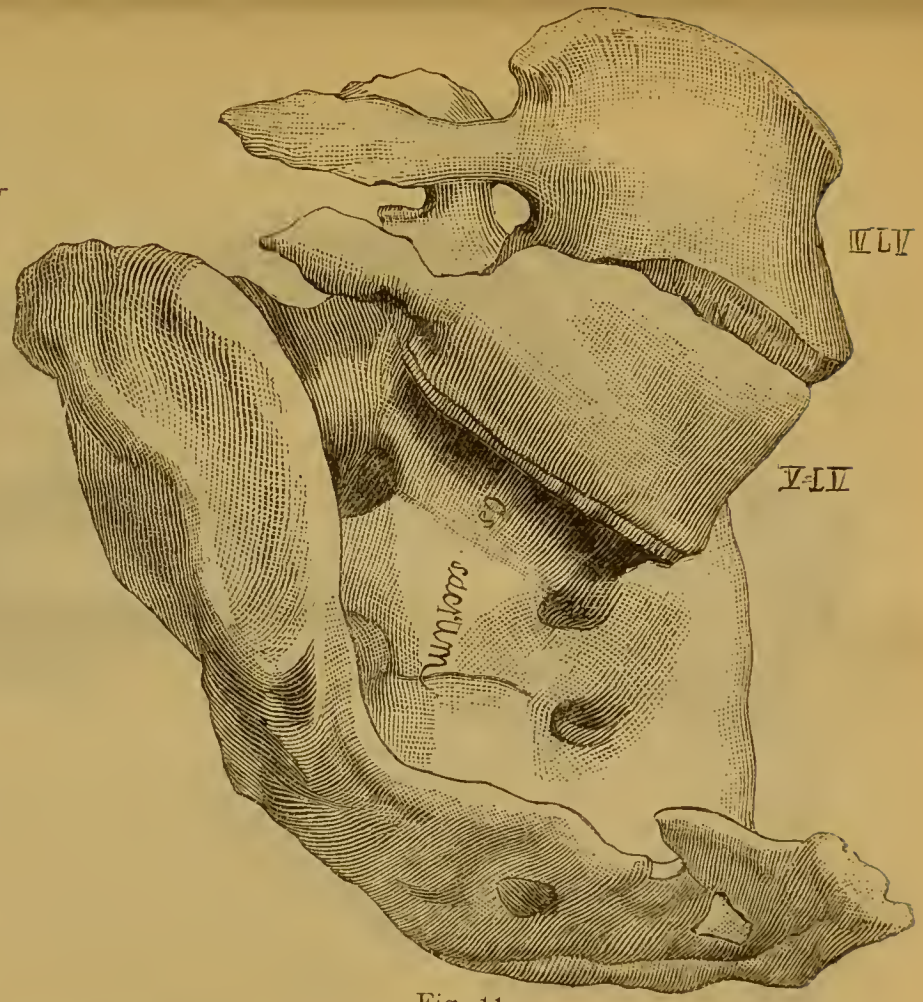

Fig. 11.

Spondyl-olisthesis lumbosacralis. Präparat Nr. 170 des University College Museum in London.
IV, VLV = vierter und fünfter Lendenwirbelkörper. *S* = Facies auricularis ossis sacri. *SII, SIII* = zweiter und dritter Sacralwirbel.
= oberer und unterer Gelenkfortsatz des fünften Lendenwirbels. *a'b'* = oberer und unterer Gelenkfortsatz des vierten Lendenwirbels.
f und *f'* = Dornfortsätze des vierten und fünften Lendenwirbels.
(Die senkrechte Entfernung vom unteren Rande des fünften Lendenwirbelkörpers zum Kreuzbein beträgt 4 cm in Fig. 10.)

Fig. 12.

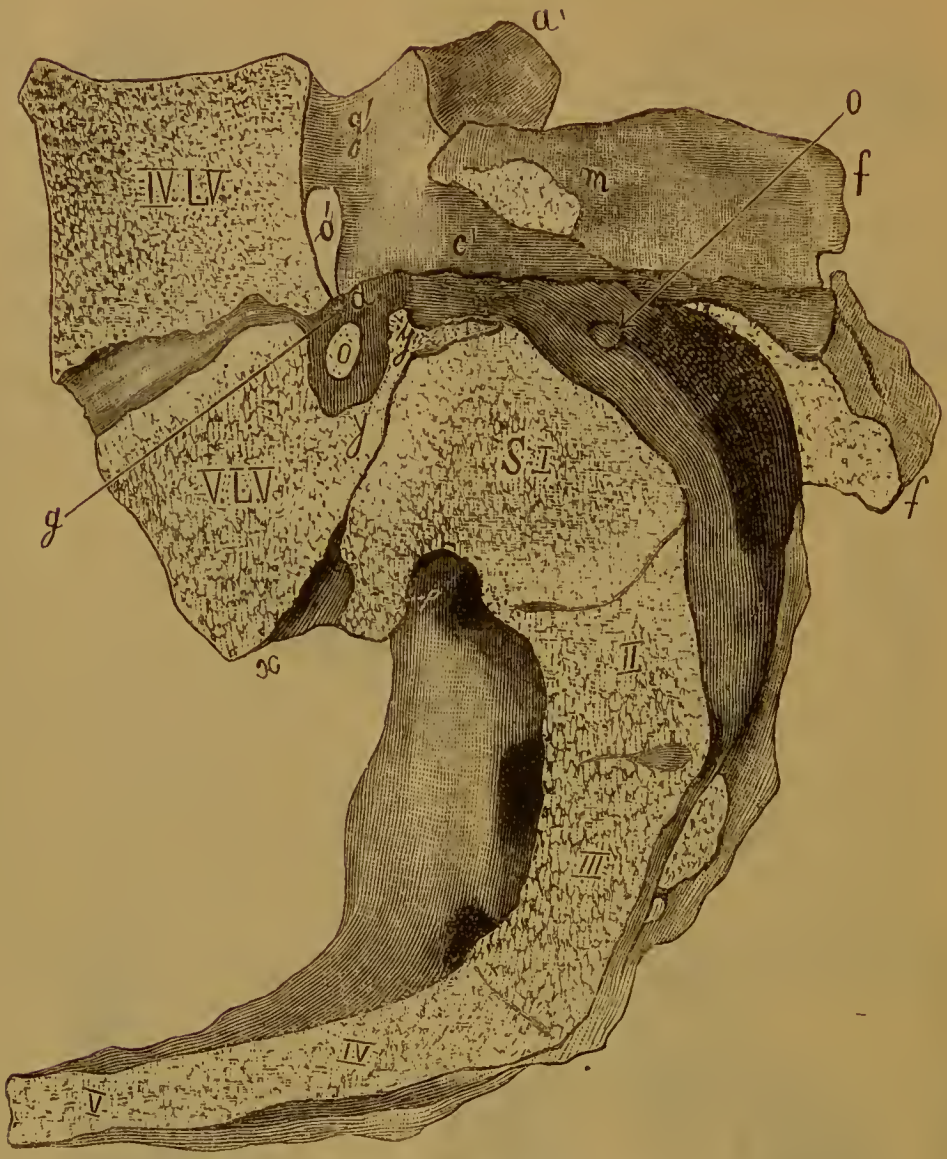

Spondyl-olisthesis lumbosacralis.
(Präparat Nr. 170 des University College Museum in London.)

Durch sagittalen Sägeschnitt gewonnene Ansicht der einen Hälfte des Präparates. Der Schnitt ist etwas nach aussen von der Dornenreihe, also nicht ganz median gehalten, um letztere nicht zu lädiren.

(Die Zeichnung stellt eine rechte Hälfte dar, während sie als Negativbild der linken nach der Natur angefertigt war. Der Irrthum ist in einem Versehen des Holzschneiders begründet.)

IVLV und *VLV* = vierter und fünfter Lendenwirbelkörper.
SI und *SII* = erster und zweiter Kreuzwirbelkörper.
o' und *o* = Foramina intervertebralia zwischen viertem und fünftem Lendenwirbel und zwischen letzterem und erstem Kreuzwirbel.

Bei x der Rest der nach vorn gezerrten letzten Intervertebralscheibe zwischen der schnabelförmig nach vorn ausgezogenen Promontorialkante des ersten Kreuzwirbels und dem fünften Lendenwirbelkörper. Letzterer ist analog der sacralen Promontorialkante an seiner hinteren unteren Kante schnabelförmig (yy) durch Zug- und Druckelongation in die Länge gezogen.

f und f = Dornfortsätze des vierten und fünften Lendenwirbels.
m = Sägefläche der hinteren Querspange des vierten Lendenwirbels.
a' und a = obere Gelenkfortsätze des vierten und fünften Lendenwirbels.
g' = Bogenwurzel des vierten Lendenwirbels.
g = Zusammengepresste Bogenwurzel des fünften Lendenwirbels.

c' = der flach gepresste untere Gelenkfortsatz des vierten Lendenwirbels, der sich zwischen vorderem und hinterem resp. oberem und unterem Gelenkfortsatz des fünften so eingedrängt hat, dass er, jene ganz auseinandertreibend, resp. den vorderen vor sich hertreibend, in ziemlich langer Ausdehnung direct dem Bogen des ersten Kreuzwirbels resp. der Seitenmasse seines Körpers aufliegt. Die zwei letzten Lendenwirbelbogen und der erste Kreuzwirbel resp. -bogen sind durch Drucksynostosen verschmolzen. Das Foramen intervertebrale lumbosacrale ist durch die Verschiebung der Vorderhälfte des fünften Lendenwirbels und die Gomphose des unteren Gelenkfortsatzes des vierten in die Portio interarticularis des ersteren so in die Länge gezogen und in seiner Mitte comprimirt worden, dass es in zwei von einander getrennten Oeffnungen o und o zerlegt erscheint. Es hat, wie in den meisten Fällen von Spondyl-olisthesis eine Art Gomphose des ersten Kreuzwirbelkörpers in das Wirbelkanallumen des fünften Lendenwirbels stattgefunden und sind scheinbar die vordere und hintere Hälfte des letzteren (thatsächlich ist ja nur die vordere disloeirt) auseinandergetrieben worden, so dass also der untere Gelenkfortsatz des vierten Lendenwirbels direct mit dem Kreuzbeine in Contact getreten ist unter entsprechender Flaehlagerung, Breitquetsehnng und charakteristischer Deformation. Der hintere Rand des unteren Gelenkfortsatzes des fünften Lendenwirbels ist vom vorderen Rande des oberen jederseits um 6 cm (in der Luftlinie gemessen 4 cm) entfernt.

Zwischen fünftem Lendenwirbel und erstem Sacralwirbelkörper vorn und hinten noch Reste des Intervertebralknorpels. Der hintere untere Rand des ersteren und der vordere obere des letzteren weisen neben der charakteristischen Zug- und Druckelongation, Krümmung etc. einen chronischentzündlichen Zustand auf, Usur mit unregelmässiger Wueherung abwechselnd, in der mittleren Partie Drucksclerose der Spongiosa; in der Mitte weisen die beiden Wirbelkörper eine nach Druckatrophie und Usur der Seheibe entstandene partielle Drucksynostose auf. Die ehemaligen Grenzcontouren lassen sieh an dem sclerosirten Gewebe in der Synostose noch erkennen. Der erste Kreuzwirbelkörper, dessen Promontorialkante elongirt und nach unten umgekniekt erscheint, sieht wie von oben nach unten zusammengepresst aus. Die hinterste Partie der Oberfläche des ersten Sacralwirbelkörpers erseheint nur von der zu einer dünnen Knochenlamelle ausgezogenen hinteren unteren Kante des fünften Lendenwirbelkörpers bedeckt. Die Gelenkfortsätze des letzten Lendenwirbels und des ersten Kreuzwirbels sind synostotisch verschmolzen. Von der Aussenseite her sieht man an Stelle der Portio interarticularis des fünften Lendenwirbels scheinbar knöchern erstarrte Bandmassen, ähnlich wie am Züricher Beeken und

anderen. Der fünfte Lendenwirbel ist durch den Druck des vierten secundär verbreitert in seinem Bogen. Der vierte Lendendorn ist soweit nach vorn gerückt, dass sein hinterster Antheil dem vordersten Antheil des fünften Dornes aufliegt. Das Foramen interspinosum zwischen beiden Bogen ist erhalten. Die Vorderfläche des fünften Lendenwirbels sieht nach vorn.

Fig. 13.

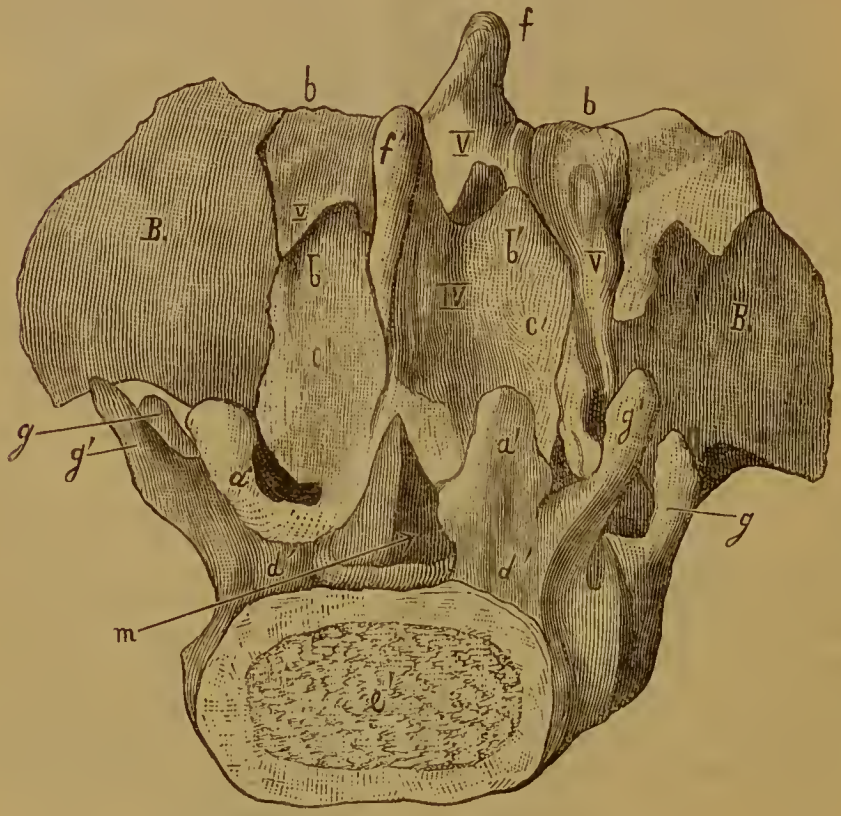

Spondyl-olisthesis lumbosacralis.
(Dasselbe Präparat von oben her gesehen.)

BB = Massae laterales ossis sacri.
e' = obere Fläche des vierten Lendenwirbelkörpers.

des vierten Lendenwirbels.

$a'a'$ = obere Gelenkfortsätze
$d'd'$ = Bogenwurzeln
$g'g'$ = Querfortsätze
$b'b'$ = untere Gelenkfortsätze
f' = Dorn
$c'c'$ = Port. interarticulares

gg, bb, f die entsprechenden Theile des fünften Lendenwirbels, dessen Bogen mit V, V, V, dessen hintere Körperfläche mit m bezeichnet ist.

Das Präparat ist so um seine Querachse gedreht dargestellt, dass man in das Lumen des Kanals im vierten Lendenwirbel hineinsieht. Man sieht, wie weit der vierte Lendenwirbel mit der Vorderhälfte des fünften von der hinteren Hälfte des letzteren, dem Dorn u. s. w. nach vorn abgerückt ist. Die Dislocation ist so hochgradig, dass man gleichzeitig das Lumen des vierten

Lendenwirbels und das Foramen interspinosum zwischen viertem und fünftem Lendenwirbelbogen erblickt. Entsprechende Zugelongation und Druckatrophie der Port. interarticulares des fünften Lendenwirbels, deren äusserer Rand in der Zeichnung seitlich den Bogen des vierten Lendenwirbels überragt (siehe besonders den linken Bogen *V* neben *c'*).

Fig. 14.

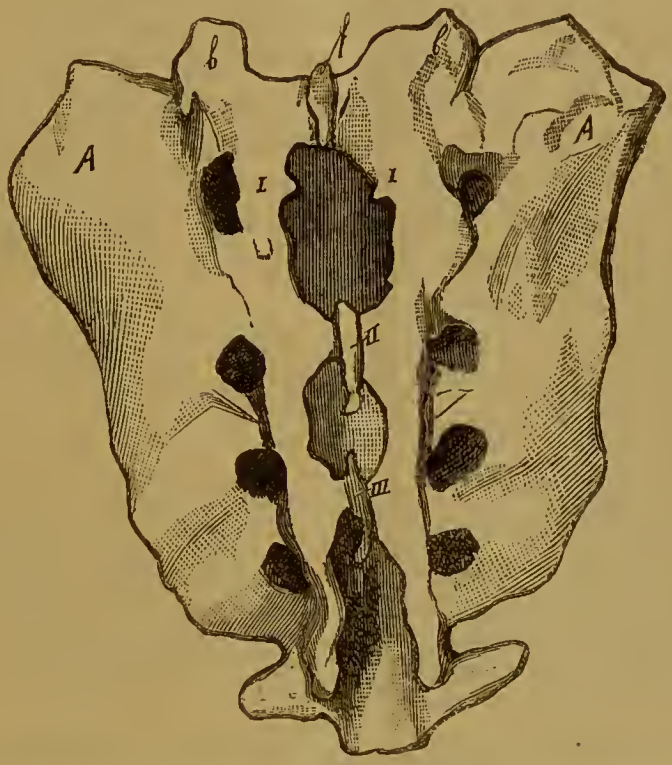

Kreuzbein desselben Präparates von hinten her gesehen.

Fig. 14 bietet die hintere Fläche des Kreuzbeines. Man bemerkt eine Rhachischizis posterior incompleta durch mangelhaften knöchernen Verschluss, drei Hiatus sacrales. *A A* = Massae laterales ossis sacri, *I I* = die unverschmolzenen rudimendären Stümpfe des ersten Sacralwirbelbogens, *II* = der zweite Sacraldorn, *III* = der dritte Sacraldorn. *b b* und *f* untere Gelenkfortsätze und Dorn des fünften Lendenwirbels.

Das neue Londoner Präparat stellt einen typischen Fall hochgradiger Spondyl-olisthesis lumbosacralis vor. Der pathologisch-anatomische Befund scheint für eine primäre Lösung des fünften Lendenwirbelbogens zu sprechen, da eine primäre Fractur der sacralen Gelenkfortsätze meines Erinnerns nicht nachweisbar war, eine primäre Fractur des fünften Lendenwirbelbogens andererseits bislang überhaupt nur hypothetisch angenommen werden könnte. Uebrigens dürfte an diesem vorgerückten Stadium mit so entwickelter secundärer Druckdeformation, Synostosen u. s. w., selbst wenn man im Stande

wäre, den vierten Lendenwirbelbogen vom fünften abzulösen, kaum noch etwas Beweisendes zu erkennen sein bezüglich der primären Ausgangsursache, ob nämlich eine fracturäre oder die congenitale Spondylolysis interarticularis vorlag. Wie an so manchem anderen Präparate scheitern die diesbezüglichen Untersuchungen auch hier an der Entfaltung secundärer Erscheinungen, welche das ursprüngliche Bild im Laufe der Zeit verwischten.

Die Coincidenz mit dem incompleten Sacralbogenverschluss (physiologische Ossificationsvariante) scheint dafür zu sprechen, dass hier eine congenitale Spondylolysis interarticularis die prädisponirende oder primäre Ausgangsursache der Difformität gewesen sein mag, wie denn überhaupt das Londoner Präparat in vieler Beziehung meinem im Folgenden zu beschreibenden Warschauer Präparate ähnelt.

Herrn Graily Hewitt und Shattock, dem Vorstande des Museum, sage ich für die mir bewiesene collegialische Liebenswürdigkeit hierorts meinen Dank.

Neues Beispiel von halbseitiger Wirbelschiebung (Hemiolisthesis), und zwar am vorletzten Lendenwirbel.

Es handelt sich um ein von einem der Anatomiediener in Freiburg i. B. erworbenes Präparat, dessen ich bereits früher (dieses Archiv Bd. XXII, S. [347—407] 402, 403 und sub Nr. 77 und 78 und Fig. 25) Erwähnung gethan. Es sei in Fig. 15 hier ab-

Fig. 15.

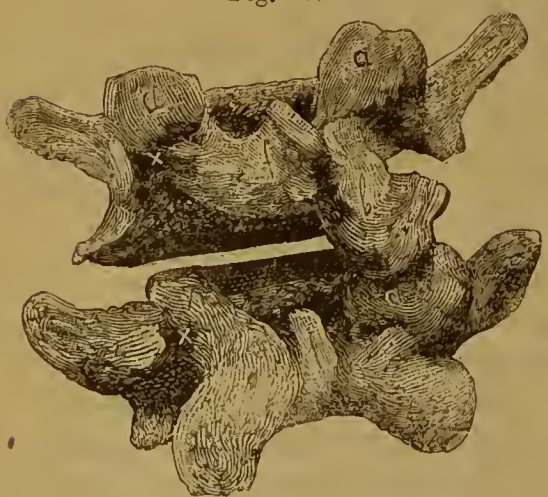

Hemiolisthesis lumbalis.
(Präparat von Neugebauer.)

Fig. 16.

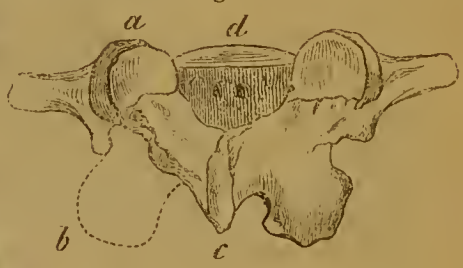

Vorletzter Lendenwirbel mit Ossificationsdefect zwischen Bogen und unterem Gelenkfortsatze links. Der letztere (*b*) bildete ein isolirtes Knochenstück. (Vgl. Fig. 15.)

gebildet in seiner Rückansicht; die Zeichnung veranschaulicht zur Genüge die anatomischen Verhältnisse. Während die Bogenhälften

rechterseits normal gebildet sind, fehlt linkerseits am vierten Lendenwirbel der untere, am fünften Lendenwirbel der obere Gelenkfortsatz. Und zwar fehlt, wie in Fig. 16 ersichtlich, am vierten Lendenwirbel nur der untere Gelenkfortsatz allein, während sonst der Bogen und Dorn wohlgebildet sind. Die zwei fehlenden, durch Knorpelverbindung ehemals mit ihren Bögen verbunden gewesenen Gelenkfortsätze sind nach der Maceration leider verloren gegangen.

Eine ähnliche Defectbildung ist auch an den Wirbelquerfortsätzen, wenn ich nicht irre, schon beobachtet worden, ebenso einmal am Acromion, an verschiedenen Myoapophysen, jedoch ist es bei diesen Fällen nicht immer constatirt, ob es sich nicht vielmehr um schlecht geheilte Fracturen, denn um congenitalen Ossificationsdefect handelte. Leider ist das Kapitel der Ossification der Wirbel trotz der hervorragenden entwickelungsgeschichtlichen Arbeiten von Sylvius, Kerckringius, Coiter, Ruysch, Malpighi, Platner, Albinus, Weber, Béclard, Serres, Meckel, Baer, Rathke, Reichert, Hueter, Rambaud und Renault, Schwegel, Gruber, Albrecht u. A. noch nicht soweit abgeschlossen, um die Genese der uns im vorliegenden Falle beschäftigenden Anomalie endgültig festzustellen. Wir wissen zur Zeit nur, dass der Wirbelbogen von drei Hauptknochenkernen aus ossificirt.

Ein vorderer Knochenkern bildet die vordere Hälfte des Bogens, d. h. den Seitentheil des Wirbelkörpers + Bogenwurzel + oberen Gelenkfortsatz, ein hinterer bildet die hintere Bogenhälfte sammt unterem Gelenkfortsatze und Dorn, ein intermediärer seitlicher Knochenkern bildet den Querfortsatz und seine Annexa („point lateral intermédiaire ou transversaire“ von Rambaud und Renault). Neben diesen drei Hauptknochenkernen ist für den oberen Gelenkfortsatz ein eigener Knochenkern constatirt, für den unteren soll die Existenz. eines separaten Knochenkernes noch zweifelhaft sein. Der Dorn, von dem hinteren Hauptknochenkern aus gebildet, hat drei kleine secundäre Knochenkerne, welche seinen Kamm bilden. Das ist im Wesentlichen das Resultat der Forschungen zur Zeit. Es liegt nahe auch für den unteren Gelenkfortsatz einen eigenen Knochenkern zu vermuthen, dessen Nichtverschmelzung mit der Hauptmasse des knöchernen Bogens das uns beschäftigende Räthsel lösen würde. — Neben den erwähnten physiologisch erhärteten Knochenkernen werden hier und da noch einzelne kleinere inconstante Knochenkerne beobachtet, über deren Natur und Bedeutung die Forscher noch uneinig sind. Die Beobachtungen sind zur Zeit sehr spärliche.

So zeigte mir z. B. Professor Albrecht in Brüssel einen Lendenwirbel seiner Privatsammlung, der neben einer Spondylolysis duplex interarticularis congenita die Existenz je eines isolirten Knochenkernes in der Portio interarticularis aufweist. Ich skizzire den Fall nach dem Gedächtniss und verweise behufs seiner eingehenden Behandlung auf eine noch ausstehende Arbeit des Brüsseler Collegen (s. Fig. 17).

Fig. 17.

Lendenwirbel mit
a) Spondylolysis interarticularis duplex congenita,
b) je einem isolirten Knochenkern *x* in der Portio interarticularis,
c) Schiefspaltung des Dornes.
(Präparat der Albrecht'schen Samml. in Brüssel.)

(Dieses Präparat legt uns auch die Frage nahe, wie ossificirt sich der Dorn in den Fällen von Schiefspaltung, wo zwei voll ausgebildete Branchen neben einander stehen?)

Rambaud und Renault[1]) bilden in ihrem prächtigen Atlas der Ossificationslehre einen menschlichen Atlas ab, der zwischen Mittelstück des vorderen Bogens und dem Seitenstück links zwei, rechts einen supplementären Knochenkern eingeschaltet aufweist (s. Fig. 18) und citiren noch andere ähnliche Beobachtungen.

Fig. 18.

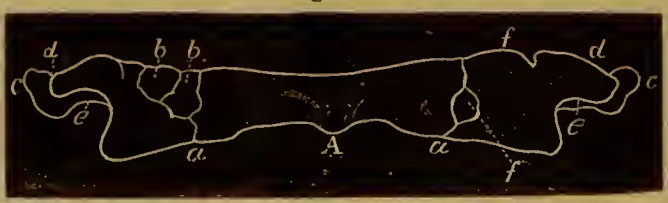

(Nach Rambaud und Renault's Atlas [l. c.].)

Menschlicher Atlas mit drei supplementären Knochenkernen *bb* und *f*.
„*A* corps; *bbf* points supplémentaires, deux situés à gauche dans le cartilage, qui sépare le corps du pédicule, un à droite au même point."

Eine weitere Variante der Ossification fand ich in der Existenz gesonderter Knochenkerne an den Kämmen der oberen Wirbelgelenkfortsätze, so z. B. im Folgenden in Fig. 36, einer nach dem Gedächtniss entworfenen Skizze, betreffend das kleine Wiener

1) Origine et développement des os par A. Rambaud et M. Renault. Atlas. Paris 1864. Pl. V, Fig. 9 (pag. 91 im Text).

spondyl-olisthetische Becken. Zahlreiche Varietäten von secundären Ossificationskernen finden sich namentlich an den Halswirbeln, ihren seitlichen Fortsätzen vor.

Nirgends aber habe ich eine ähnliche Anomalie wie die uns hier beschäftigende erwähnt gefunden. Vermuthlich verdankt sie ihre Entstehung der ausgebliebenen Verschmelzung zweier, den oberen und den unteren Gelenkfortsatz bildenden selbständigen Knochenkerne mit der Hauptmasse des Bogens, so wie die Spondylolysis interarticularis ihre Entstehung der ausgebliebenen Verschmelzung des vorderen Bogenhauptknochenkernes mit der hinteren Partie verdankt.

Das Resultat der Anomalie in Fig. 15 und 16 war: Der vorletzte Lendenwirbel glitt linkerseits nach vorn ab, da er in der nur syndesmodischen Verbindung der Gelenkfortsätze mit ihren Bögen keinen genügenden Rückhalt fand. Da rechterseits die Verhältnisse normal waren, so resultirte hieraus eine linkseitige Hemiolisthesis mit Rotation der Wirbelsäule nach rechts und secundärer seitlicher Inclination — ähnlich wie ich es am Prag-Würzburger Becken zuerst beschrieben (siehe dieses Archiv, Bd. XIX, Heft 3, Fig. 22). Diese Wirbelschiebung, wenn auch nicht hochgradig, ist jedoch sicher vorhanden, wie aus der charakteristischen Beschaffenheit der einander gegenüberstehenden Ränder des vierten und fünften Lendenwirbelkörpers linkerseits hervorgeht (schnabelförmige Marginalelongation). Letztere findet sich an sämmtlichen Präparaten von Olisthesis mehr oder weniger ausgesprochen wieder, namentlich an dem nach vorn verschobenen unterliegenden Wirbelkörper, bei spondyl-olisthetischen Becken also an der sacralen Promontorialkante, und führt im Extrem zur Bildung der Kilian'schen Stützfortsätze (s. z. B. Fig. 22 u. 24, S. 29 u. 30 in dieser Arbeit oder die entsprechenden Abbildungen in meinen früheren Aufsätzen in diesem Archiv).

Interessant ist der Umstand, dass bei typisch entwickelter Olisthesis dieser schnabelförmigen marginalen vorderen Zug- und Druckelongation des unterliegenden Wirbelkörpers eine entsprechende schnabelförmige Zug- und Druckelongation des überliegenden, d. h. verschobenen Wirbelkörpers an seiner hinteren unteren Kante entspricht. Diese charakteristische Deformation findet ihre Erklärung von selbst in dem Mechanismus der Wirbelschiebung, dem Einflusse der Schwerkraft einerseits und dem Widerstande der die Wirbel mit einander verbindenden Bandmassen anderer-

seits. Zur Illustration ein schematisches Bild des Sagittalmediandiagrammes der bezüglichen Wirbelkörper bei typischer Spondylolisthesis (s. Fig. 19).

Fig. 19.

Schematisches Diagramm der Sacrolumbalpartie bei typischer Spondyl-olisthesis *I—VI.*

a—g = Gestalt des Foramen lumbosacrale intervertebrale hierbei.

In Fig. 19 stellt *I* schematisch das sagittalmediane Diagramm in Normalverhältnissen dar, *II* am Prager Becken B, *III* am Londoner Becken, *IV*, *V* und *VI* an höheren Graden in Olisthesis.

Der normale fünfte Lendenwirbel wird in die Länge gezogen durch die Olisthesis seiner Vorderhälfte, der in seiner Portio interarticularis maximal elongirte Bogen wird secundär gekrümmt resp. eingeknickt, zuweilen fracturirt, wo es sich nicht von vornherein um eine congenitale Continuitätstrennung handelte, gleichzeitig wird er breit und flach gepresst. Der Wirbel wird thatsächlich ein Dolicho-kyrto-platyspondylus Lambl's.

Ich habe schon mehrmals darauf hingewiesen, dass die von Kilian gewählte Bezeichnung Spondyl-olisthesis „Wirbelschiebung“ nur cum grano salis verstanden werden darf. Einmal verschiebt sich meist nicht der ganze Wirbel, sondern nur seine Vorderhälfte, andererseits zeigen die charakteristischen Formveränderungen der bezüglichen Wirbelkörper in Fig. 19, sowie den sämmtlichen Abbildungen spondyl-olisthetischer Präparate, dass es sich eigentlich vielmehr um eine relative Dislocation durch Deformation, denn um ein wirkliches räumliches Aussercontacttreten der Wirbelkörper handelt. Der obere Wirbelkörper verschiebt sich zunächst soweit nach vorn, als die Dehnung der Intervertebralscheibe diese thatsächliche Verschiebung gestattet. Ist das Maximum der Dehnung der letzteren erreicht, so beginnt im Grossen die charakteristische Formveränderung, die endlich zu Formen der Wirbelkörper wie in Fig. 19 *IV*, *V* und *VI* führt. So in der Theorie — in der Praxis wechselt das Bild mannigfach, je nach der Belastung, der das betreffende Individuum ausgesetzt war, Alter, Geschlecht, Beschäftigung, Constitution desselben, Rapidität der Entwickelung der höheren Grade der Olisthesis bis zur completen Spondyloptosis Lambl's u. s. w. Sowohl das zu einer schnabelförmigen Platte (Fig. 19) ausgezogene hintere untere Randstück des fünften Lendenwirbelkörpers, als die entsprechende plattenförmig vorgepresste promontoriale Sacralkante kann secundär abbrechen (s. z. B. Fig. 19 *VI*) und findet sich in der That an mehreren Präparaten dieses Knochenstückchen druckatrophirt oder isolirt abgebrochen. Jenes abgebrochene Knochenplättchen, die ehemalige hintere untere Kante des fünften Lendenwirbelkörpers am Münchener Becken war es auch, die seiner Zeit Lambl irrthümlich als Rest des Körpers des rudimentären Schaltwirbels angesprochen hatte. Die elongirte sacrale Promontorialkante, die schliesslich mehr oder minder plötzlich nach unten umgebogen, geknickt, secundär abgebrochen wird, ist an mehreren Präparaten als isolirtes Knochenfragment constatirt worden und hier und da bei der Maceration herausgefallen. Nur so darf die Beschaffenheit dieser secundären Fractur gedeutet werden, und es ist unrichtig, wenn Winckel neuerdings gelegentlich der Discussion über den Krukenberg'schen Vortrag in der Magdeburger Naturforscherversammlung vermuthet, dass diese Absprengung der oberen vorderen Kante des ersten Kreuzbeinwirbelkörpers primär sei und die Verschiedenheit in der Beschaffenheit und Form der sacralen Promontorialkante spondyl-olisthetischer Becken begründet sei in der

verschiedenen Heftigkeit der Gewalt, welche die Absprengung und Dislocation zur Folge gehabt hat. Ich habe mit grösster Sorgfalt vier Jahre lang in den Sammlungen nach solchen primären fracturären Absprengungen der Promontorialkante des Sacrum gefahndet und muss mit Bestimmtheit erklären, dass an den vorhandenen Präparaten weder je eine solche Absprengung zur Spondyl-olisthesis geführt hat, noch je an einem spondyl-olisthetischen Becken eine primäre Absprengung der promontorialen Sacralkante constatirt worden ist. Ich komme später noch einmal auf diesen höchst wichtigen Punkt zurück.

Ich will durchaus nicht behaupten, dass bei der Spondyl-olisthesis nicht auch eine reelle absolute Verschiebung, echte Dislocation durch Aussercontacttreten der beiden Wirbelkörper stattfinde, sondern nur sagen, dass im Wesentlichen der Hauptsache nach die Verschiebung virtuell ist, d. h. vorgetäuscht durch jene charakteristische Formveränderung der beiden Wirbelkörper, und zwar, um so die Spondyl-olisthesis als Deformation gegenüber zu stellen den momentan entstehenden fracturären Dislocationen im gewöhnlichen Sinne des Wortes. Ist die traumatische Kyphose oder Luxation der Wirbelsäule eine durch Trauma-Dislocation erworbene Difformität, so ist die Spondyl-olisthesis in einer Deformation begründet.

Die traumatische Kyphose ist eine Difformität durch Dislocation.

Die spondyl-olisthetische Kyphose ist, so zu sagen, eine Difformität durch Deformation.

Die Spondyl-olisthesis ist eine statische Anomalie, begründet in dem Zusammenwirken eines activen Factors: der Rumpflast und eines passiven Factors: der anatomischen Prädisposition

[a) congenitale Spondylolysis interarticularis und Varianten,
b) die hypothetische primäre Fractur an gleicher Stelle,
c) primäre Fractur der sacralen Gelenkfortsätze[1])].

Recht gut ist der Beginn der charakteristischen Formver-

1) Uebrigens ist auch hier eine Spondylolysis zwei Mal von Sandifort beobachtet worden, ob sie aber zu einer Olisthesis geführt hat, ist nicht bekannt. Theoretisch liegt ja die Möglichkeit vor. (Observationes anat. pathologicae. Lugdun. Batav. 1777. Lib. III, Cap. X, p. 135.)

änderung der bezüglichen Wirbelkörper in Fig. 20 und 21 ersichtlich, die ich einer früheren eigenen Arbeit entnehme.

Ich füge dieselben gleichzeitig aus einem anderen Grunde hier an. Ich vermuthe nämlich heute im Gegensatze zu meiner früheren Auffassung, dass in Fig. 21 das trapezförmige Knochenstückchen

Fig. 20.

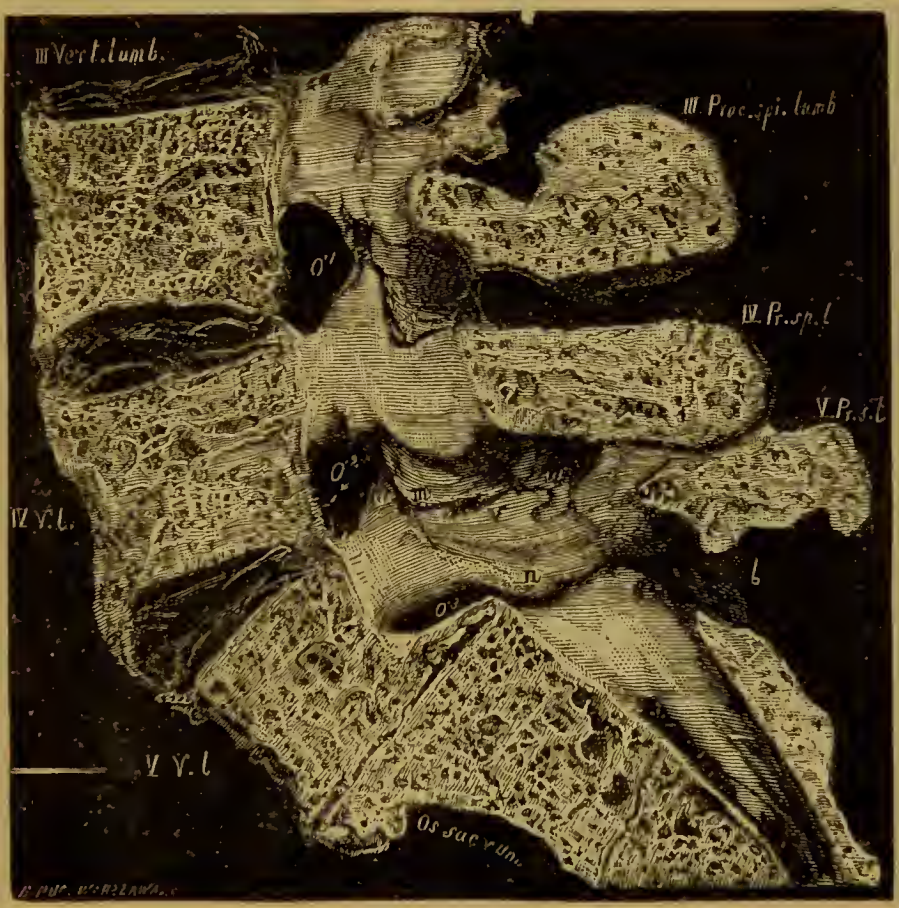

Fig. 20 und 21 = Ansichten der beiden Hälften der Lumbosacralpartie des Prager spondyl-olisthetischen Beckens B vom Wirbelkanal her gesehen.

qrtp nicht der Interarticularportion des fünften, sondern dem unteren Gelenkfortsatze des vierten Lendenwirbels angehört und dass es sich hier um eine einfache Spondylolysis interarticularis handelt mit Druckeinkeilung der unteren Gelenkfortsätze des vierten Lendenwirbels zwischen die Gelenkfortsätze des fünften, so dass also die Linien *pto* in Fig. 21 und *mn* in Fig. 20 als hintere Grenze des vorderen Antheiles des fünften Lendenwirbel-

bogens aufgefasst werden müssten. Wenn ich nicht irre, sollte sich an diesem Präparate bei einer neuen wünschenswerthen Controluntersuchung leicht der vierte vom fünften Lendenwirbel ohne wesentliche Läsion des Präparates abheben und damit Klarheit in die Verhältnisse bringen lassen.

Fig. 21.

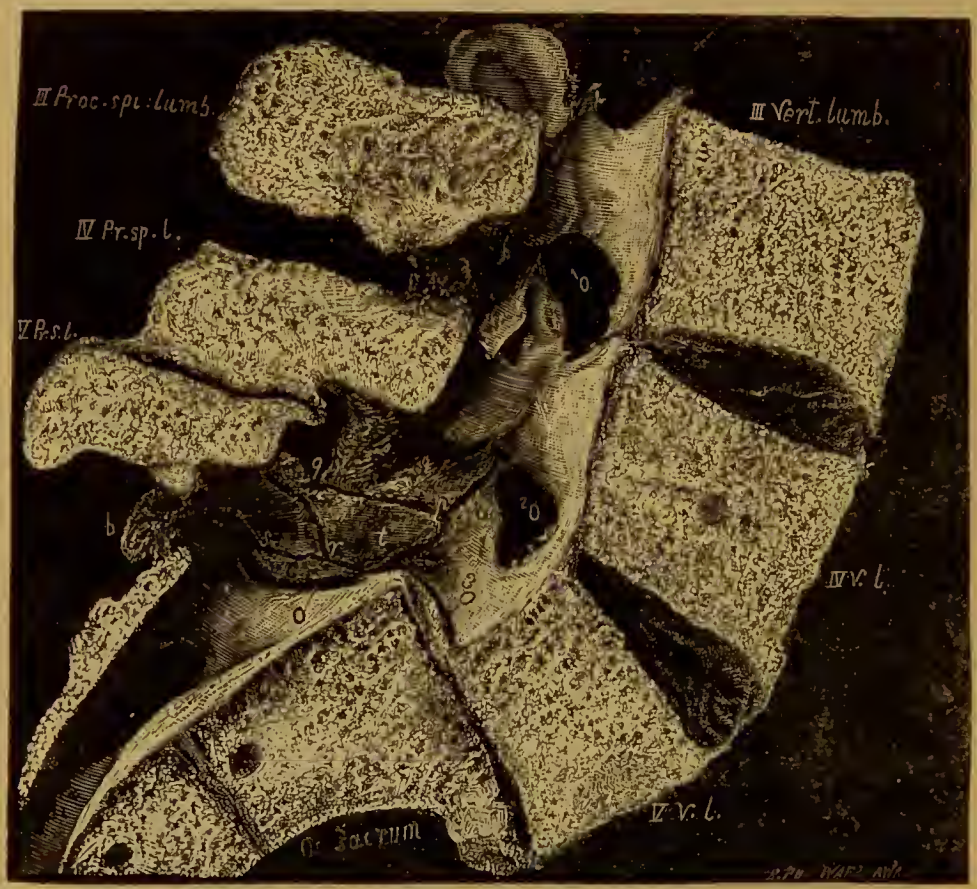

Ein neues Präparat von lumbosacraler Spondyl-olisthesis (in meinem Privatbesitze in Warschau befindlich).

Wie gesagt, habe ich dieses Präparat in Wien erworben. Es ist mit das schönste und instructivste Exemplar der sämmtlichen mir bekannten Fälle, und zwar deshalb, weil man genau die Genese sowohl der Anomalie selbst hier vor Augen sieht, als auch die Entstehungsweise der Kilian'schen sacralen Stützfortsätze gleichsam absehen kann (s. Fig. 22, 23, 24).

Fig. 22 stellt eine Ansicht von vorn und seitlich dar. Der Grad der Olisthesis ist ein mässiger. Man sieht linkerseits besonders gut

Fig. 22.

Spondyl-olisthesis lumbosaralis.
(Präparat aus Neugebauer's Privatbesitz.)

Fig. 23.

Dasselbe Präparat von hinten gesehen.

die marginale Elongation der saeralen Promontorialkante, die vollständig den Kilian'schen Stützfortsätzen entspricht. Die Vis mediatrix naturae verräth sich in diesem neophytischen Sustentaculum des fünften Lendenwirbelkörpers, indem dieser Fortsatz wesentlich dazu beigetragen haben mag, dass es nicht zum Weiterfortschreiten der Olisthesis kommen konnte.

In Fig. 23 die Hinteransicht der Präparate. Man bemerkt bei *x x* die Discontinuität (Spondylolysis interarticularis duplex) im Bogen des fünften Lendenwirbels, dessen obere Gelenkfortsätze mit *a a*, dessen untere mit *b b* bezeichnet sind. Der Bogen ist hinten durch eine Schiefspaltung getrennt. *y y*, *f f* bezeichnen die hinteren Enden der beiden Bogenhälften. Der Dorn wird von der rechten Bogenhälfte gebildet. Man bemerkt ferner, dass eine Rhachischizis posterior saeralis completa vorhanden ist, d. h. eine ausgebliebene knöcherne Verschmelzung der Saeralwirbelbogenhälften mit einander.

Fig. 24 stellt ein durch sagittalmedianen Sägeschnitt gewonnenes Bild dar. *III*, *IV*, *V* = dritter, vierter, fünfter Lendenwirbel. *SI* =

Fig. 24.

Spondyl-olisthesis lumbosacralis.
(Präparat F. Neugebauer's in Warschau.)

erster Sacralwirbel. *a b* und *a' b'* = die Gelenkfortsätze des vierten und fünften Lendenwirbels. Bei *x* die Discontinuität im Bogen

des fünften Lendenwirbels. p = die schnabelförmige Elongation der sacralen Promontorialkante. f = der fünfte Lendendorn.

Der untere Gelenkfortsatz des vierten Lendenwirbels b' hat sich zwischen die von einander getrennten Gelenkfortsätze des fünften Lendenwirbels a und b derartig eingedrängt, dass er direct dem Kreuzbeine aufliegt und durch Fasergewebe mit ihm verschmolzen war. Bei Herstellung der Zeichnung habe ich die obere Lendensäule etwas gehoben und damit den Contact zwischen b' und dem Kreuzbeine aufgehoben. Ich that dies, um die Spondylolysis bei x und den thatsächlichen räumlichen Abstand zwischen den von einander getrennten Theilen des fünften Lendenwirbelbogens besser zu veranschaulichen. —

Die Figuren 22 und 24 illustriren den Sachverhalt in so glänzender Weise, dass jede weitere Erklärung überflüssig erscheint.

Aetiologie des vorliegenden Falles? —

Die interarticuläre Spondylolysis kann wegen des mässigen Grades der Olisthesis (es ist noch keine Spondyloptosis vorhanden) nicht durch secundäre Infraction des Bogens entstanden sein. Sie ist somit als Ausgangsursache der Anomalie zu betrachten. Ist sie durch primäre Fractur des fünften Lendenwirbelbogens entstanden, oder entspricht sie einer congenitalen Spondylolysis interarticularis? Da keinerlei Spuren einer Fractur sich sonst vorfinden, da aber andererseits eine Coincidenz mit einer Rhachischizis posterior sacralis und einer Art Bifidität des fünften Lendenwirbelbogens vorhanden ist, so glaube ich mit Bestimmtheit hier eine congenitale Spondylolysis interarticularis durch ausgebliebene Verschmelzung der bezüglichen Knochenkerne des Wirbelbogens annehmen zu dürfen, und stellt meines Erachtens dieses kostbare Präparat zweifellos und klar den Entwickelungsmodus der Olisthesis auf Grund congenitaler Prädisposition vor.

Das vierte neue Präparat von Spondyl-olisthesis endlich, welches der anatomischen Sammlung der Warschauer Universität von Prof. Czaussow sub Nr. 292 als Spondylolysis duplex interarticularis vertebralis lumbalis V einverleibt ist, bilde ich nicht ab, weil es nichts wesentlich neues aufweist. Es ist eine sonst normal und kräftig entwickelte Wirbelsäule eines Erwachsenen mit sechs Lendenwirbeln, deren unterster jedoch bilaterale Assimilation an das Sacrum aufweist, so dass letzteres aus sechs Wirbeln besteht. Am fünften Lendenwirbel die bekannte doppelseitige Bogenlösung, die unteren Gelenkfortsätze des vierten haben das vordere Fragment des fünften Lendenwirbels nach vorn dislocirt unter charakteristischer Form-

veränderung; sie selbst liegen dem Os sacrum auf und sind dementsprechend formverändert. Ebenso findet sich die charakteristische Formveränderung der promontorialen Sacralkante (beginnende Entwickelung der Stützfortsätze). Leider ist die hintere Bogenhälfte des fünften Lendenwirbels verloren gegangen. Das Sacrum weist hinten normalen Bogenverschluss auf. Ein schönes Beispiel von Frühstadium der Spondyl-olisthesis auf Grund congenitaler Spondylolyse.

Von den sämmtlichen Präparaten von Olisthesis stellt das Becken der Pariser Vénus hottentote gleichsam den ersten Beginn dar, es folgt dann dem Grade nach das obige und das zweite Warschauer, das Breslauer Präparat, das Prager Becken B, die beiden Würzburger u. s. w.; die Extreme sind im Paderborner, Halleschen, Lütticher, Moskauer, im Prager Becken A, im Züricher und Londoner Becken vertreten.

Im Anschluss an diese Beschreibung kann ich nicht umhin, noch einige Bemerkungen über die Spondylolysis interarticularis congenita folgen zu lassen. Wie bekannt, findet sich das Vorkommen dieser Anomalie nur in den wenigsten Lehrbüchern der Anatomie erwähnt, und nur bei Gurlt in den chirurgischen Lehrbüchern. Für Hyrtl war dieselbe eine sehr seltene Anomalie; Lambl zog sie zuerst ans Tageslicht und beschrieb mehrere Fälle, hierauf Königstein, Mayer, Albrecht. Endlich wurde ich darauf aufmerksam und fand von 1880—1885 nicht weniger als 82 Fälle in den verschiedenen anatomischen Sammlungen. Sie sind in meinen diesbezüglichen Aufsätzen in diesem Archiv erwähnt. Hielt ich somit das Vorkommen dieser Anomalie für häufig genug, namentlich an den Lendenwirbeln, speciell am fünften — ich hatte fast in jeder der ca. 70 anatomischen Sammlungen, die ich besuchte, einzelne Fälle gefunden —, so war ich doch erstaunt, als mir der Diener der Wiener pathologischen Anatomie Theodor Bliesner sagte, diese Spondylolysis treffe er an jeder fünften oder sechsten Leiche bestimmt einmal an.

Bliesner beschäftigt sich speciell mit der Anfertigung von Skeletten für den Handel. Wir durchsuchten zusammen seine Vorräthe und fanden sich unter etwa 18 vorräthigen Wirbelsäulen, wenn ich nicht irre, sechs oder sieben Fälle vor, desgleichen sah ich eine grössere Anzahl in den Londoner und Wiener Museen, selbst in der Hoffmann'schen Wiener Sammlung, die das erste

für gerichtliche Medicin gegründete anatomische Museum in grösserem Maassstabe darstellt.

Ich habe seit Januar 1884 ca. 30 oder mehr neue Fälle selbst gesehen und eines der interessantesten Präparate dieser Art in

Fig. 25.

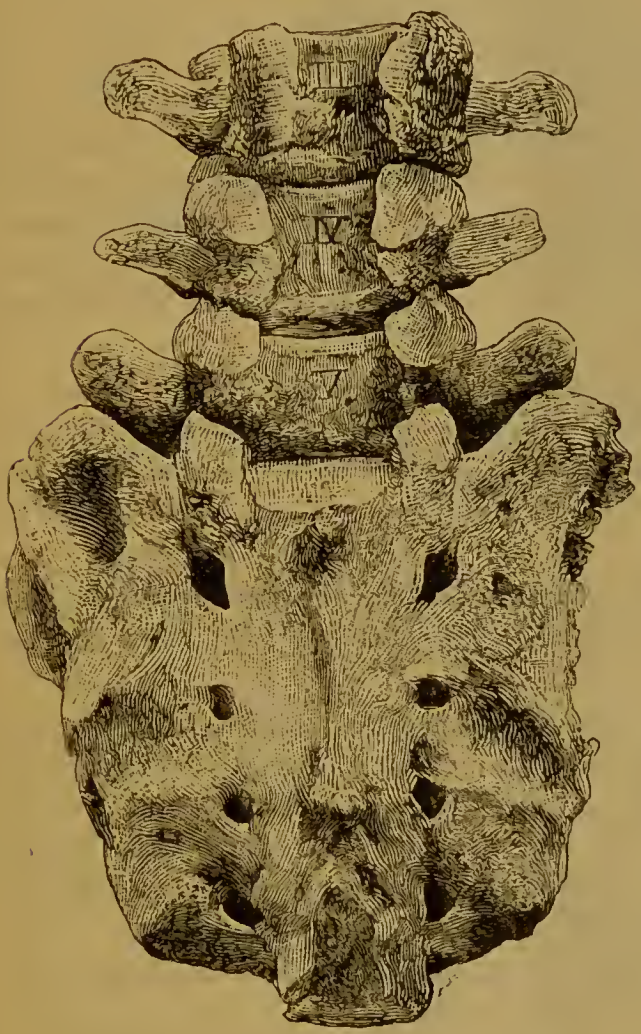

Spondylolysis interarticularis congenita am dritten, vierten und fünften Lendenwirbel mit Bifidität des ersten Sacraldornes.
(Präparat Neugebauer's in Warschau.)

Fig. 26.

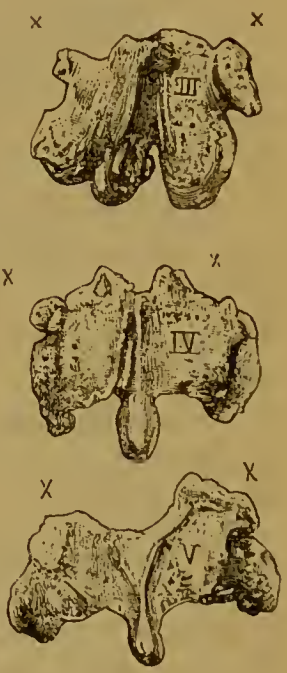

Die zu dem Präparat Fig. 25 gehörigen drei isolirten hinteren Lendenwirbelbogenhälften

Wien käuflich erworben (s. Fig. 25 u. 26). Immerhin kommt mir die Behauptung jenes Anatomiedieners doch gewagt vor. Prof. Kundrat, der sein Augenmerk auf die Sache gerichtet hatte, meinte, er halte die Mittheilung des Dieners nicht für übertrieben und dürfte seinem Dafürhalten nach gewiss auf 10 Skelette die Ano-

malie einmal vorkommen. Prof. Langer, mit dem ich auch hierüber sprach, meinte, die Anomalie sei ihm allerdings häufig begegnet, wenn auch nicht gerade sehr oft. Prof. Czaussow in Warschau, dem ich vor einem Jahre die ersten Fälle zeigte, hat in kurzer Zeit 8 solche Wirbel gesammelt. Es zeigt sich also immerhin, sei dem wie ihm wolle, dass die interarticuläre Spondylolysis congenita eine ziemlich häufige Anomalie ist, und steht es zu verwundern, dass dieselbe nicht viel häufiger, als bis jetzt beobachtet, zur Spondyl-olisthesis führen sollte. Es bedarf eben einer grossen Belastung der Lendensäule (wiederholte Schwangerschaften) und einer jahrelangen Arbeit, um den festen Widerstand der Bänder in der Syndesmose der Portio interarticularis zu überwinden. Meist genügt die bindegewebige Syndesmose, Pseudarthrose u. s. w., um der Belastung das Gleichgewicht zu halten.

Angesichts der angegebenen Punkte wird es Niemand wundern, wenn die Zahl der Beobachtungen von Spondyl-olisthesis sich verdoppeln sollte, sobald einmal die Anatomen, Gerichtsärzte und pathologische Anatomen, die Besucher der Präparirsäle darauf achten.

Prof. Hoffmann gewann, als ich ihn auf diese Lysis aufmerksam machte, der Sache sofort auch ein Interesse für den Gerichtsarzt ab.

Wie leicht kann das Auffinden einer solchen Spondylolysis interarticularis congenita dem nicht mit ihrem Vorkommen bekannten Gerichtsarzte — den wenigsten Collegen dürfte die Existenz dieser Anomalie zur Zeit, wie ich gesehen habe, bekannt sein — eine Fractur vortäuschen. Die Consequenzen eines solchen Irrthums liegen ja auf der Hand! —

Als schönes Beispiel der Spondylolysis interarticularis congenita lasse ich Fig. 25 und 26 folgen.

III. Würzburger Präparat von Spondyl-olisthesis.

Diesen 4 neuen Fällen lasse ich hier noch einen letzten folgen, den ich schon 1882 in diesem Archiv erwähnt.

Ich fand in der v. Kölliker'schen Sammlung drei Exemplare von bilateraler Interartieulärspalte am fünften Lendenwirbel; der eine von diesen Wirbeln weist neben der typischen Interarticulärsyndesmose eine so bedeutende Elongation im Bogen auf, dass es meines Erachtens keinem Zweifel unterliegt, dass das zugehörige

Becken eine Spondyl-olisthesis lumbosacralis gewissen Grades aufgewiesen haben muss. Beweis: die Diastase, d. h. der um $1—1^1/_2$ cm vermehrte Abstand der unteren hinter den oberen Gelenkfortsätzen

Fig. 27.

Spondyl-olisthetischer fünfter Lendenwirbel des Würzburger anatomischen Museum v. Kölliker's.
(Nach der Natur gezeichnet von Neugebauer 1882.)

des fünften Lendenwirbels. Wenn auch das zugehörige Becken fehlt, so können wir mit Fug und Recht diesen Fall der Casuistik der Spondyl-olisthesis einverleiben (s. Fig. 27).

Ein interessantes neues, dem spondyl-olisthetischen ähnliches pseudo-spondyl-olisthetisches Kaiserschnittbecken in Brüssel.

Am 22. April dieses Jahres besuchte ich die Brüsseler anatomischen Sammlungen; Herr Prof. Albrecht machte mich auf einen in der Presse médicale belge 1884, Nr. 7 und 10 beschriebenen neuen Fall von angeblich spondyl-olisthetischem Becken aufmerksam, dessen flüchtig nach der Natur aufgenommene Skizze ich hier folgen lasse (Fig. 28).

Dieses höchst merkwürdige Präparat ist in der Sitzung vom 10. Februar 1884 von Herrn Bricoult der Société anatomo-pathologique als bassin avec rétrécissement par cause traumatique vorgelegt worden und hat zu mehrfachen Discussionen Veranlassung gegeben.

Die bezügliche Arbeit Bricoult's wurde einer von Loin und Bock gebildeten Commission zur Begutachtung vorgelegt. Der Aufsatz Bricoult's und das Referat Bock's (Sitzung vom 24. Februar 1884)

Fig. 28.

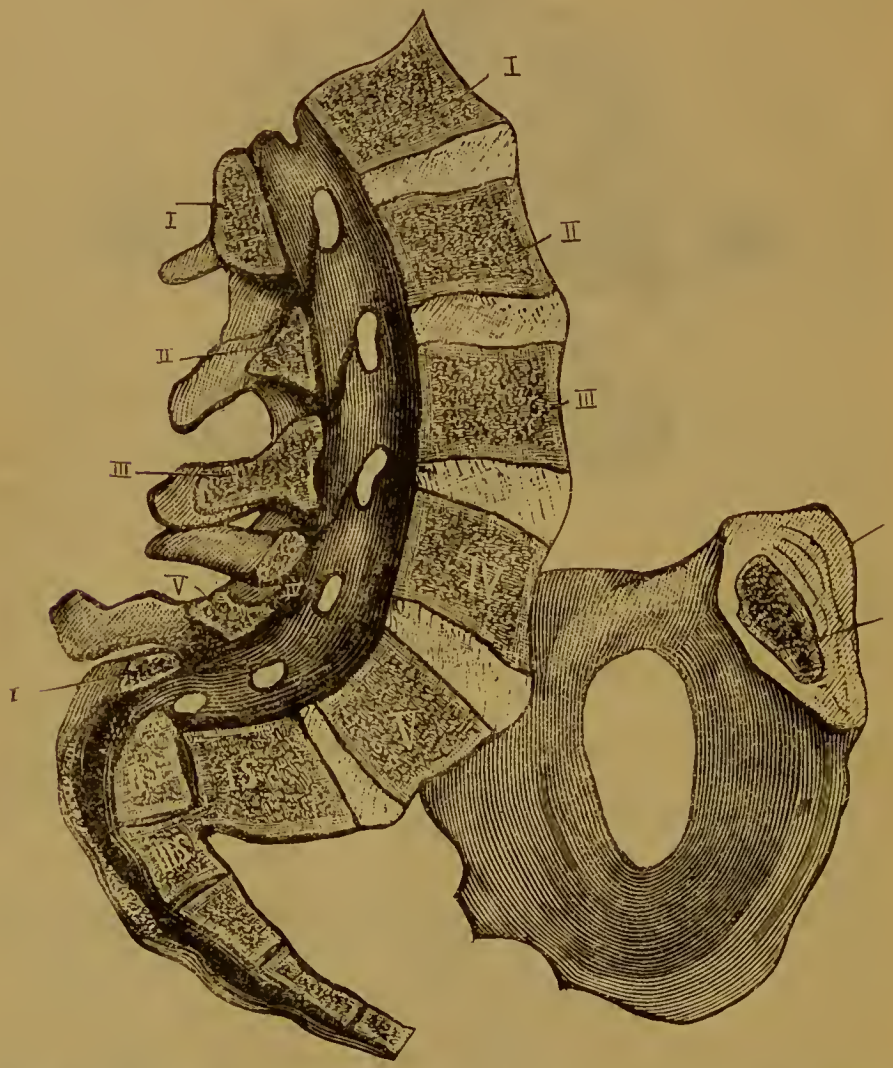

Neues Brüsseler Kaiserschnittbecken. Pelvis obtecta pseudo-spondyl-olisthetica e fractura ossis sacri transversa, luxatione ejusdem nec non ruptura symphysis ossium pubis.

(Diese Skizze liess ich nach der Natur anfertigen. Es wurde eine Glasplatte auf die linke der durch Sagittalmediansägeschnitt gewonnenen Hälften des Präparates gelegt und die Contouren mit schwarzer Farbe markirt, darauf die Skizze entworfen.)

Maasse: Conj. ext. Baudelocquii = 16,0 cm.
Conj. spuria (vom vierten Lendenwirbelkörper zur Symph. oss. pubis) = 4,0 cm.

Von der Sacralspitze zum Promontorium ossis sacri = 4,0 cm.
„ „ „ „ Schambogenscheitel = 11,0 cm.

Differenz zwischen einer am Trockenpräparate vom Schambogenscheitel zum oberen vorderen Rande des vierten Lendenwirbels gemessenen diagonalen Conjugata (7,3 cm) und der Conjugata spuria (4,0 cm) = 3,3 cm!!!

Dist. bicristalis = 30,0 cm.
„ bitrochanterica = 27,0 cm.
„ bispinal. ant. sup. = 23,0 cm.
„ „ post. „ = 10,0 „
Dist. bituberalis = 8,0 cm.
„ S. angulorum post. crist. oss. ilei = 16,0 cm.
„ „ spinar. ischii = 10,0 cm.
Höhe des Schambogens = 6,5 cm.

Vom ersten Kreuzdorn zur rechten Spina posterior superior ossis ilei = 5,0 cm, zur linken = 5,5 cm.

Grösste Breite des Beckeneinganges = 12,0 cm.

Dicke der hinteren Beckenwand vom fünften Lendendorn bis zum vorderen unteren Rande des vierten Lendenwirbelkörpers = 10,0 cm, vom fünften Lendendorn zur sacralen Promontorialkaute = 7,5 cm, zum oberen Rande des fünften Lendenwirbelkörpers = 9,2 cm.

Die Entfernung (sagittal) vom fünften Lendendorn zum vorderen oberen Schamfugenrande beträgt genau = 16,0 cm.

Die Dicke der hinteren Beckenwand an dieser Stelle (vom fünften Lendendorn zum oberen vorderen Rande des vierten Lendenwirbelkörpers) = 10,3 cm, die Entfernung vom letzteren Punkte zum hinteren oberen Schamfugenrande = 3,5 cm, die sagittale Dicke der Symphysis ossium pubis beträgt oben = 2,2 cm.

$$10{,}3 + 3{,}5 + 2{,}2 = 16{,}0.$$

An einem normalen Durchschnittsbecken (Trockenpräparat) wären diese Maasse ungefähr folgende:

Entfernung vom fünften Lendendorn zur sacralen Promontorialkante = 7,0 cm.
„ „ letzteren zum hinteren oberen Rande der Schamfuge = 13,0 „
Dicke (sagittal) der Symphysis pubis oben = 0,75 „

$$7{,}0 + 13{,}0 + 0{,}75 = 20{,}75.$$

---

finden sich in Nr. 10 des genannten Journals S. 73—74 und 76. Ich schicke zunächst einen Abdruck des Brieoult'schen Aufsatzes voraus:

„Traumatisme de la région sacrée. — Bassin spondylo-lysthésique.[1]) — Opération césarienne (Communication faite par M. Brieoult, à la Société d'anatomie pathologique).

Le bassin que j'ai l'honneur de vous présenter est atteint de rétrécissement par cause traumatique. Si le rétrécissement du bassin sous l'influence d'une diathèse, rachitique par exemple, n'est pas rare, il n'en est pas de même de cette dernière espèce. Ce bassin est celui d'une femme, morte à la maternité, où elle avait subi l'opération césarienne.

Deux mots des antécédents de cette femme ne seront pas superflus, me semble-t-il.

1) Fälschlich statt spondyl-olisthésique.

En 1871, alors qu'elle avait 16 ans, elle travaillait dans une houillière, à Frameries, où elle fut prise dans un éboulement et eut le bassin écrasé. Sous l'influence de ce traumatisme violent, il se produisit une luxation avec déviation de la colonne vertébrale: il s'en suivit naturellement pour la malade une paraplégie avec paralysie du rectum et de la vessie, et toute la kyrielle de misères qui résultent de ces affections. La malade fut admise à l'hospice de Frameries.

Peu à peu les phénomènes de paralysie s'amendèrent, tant et si bien qu'au bout d'un an, la malade marchait sans béquilles, et était reçue comme servante au même hospice où, douze mois auparavant, elle entrait dans l'état que l'on sait.

Le 29 août 1877, elle avait 22 ans alors, elle entra à la maternité de Mons. D'un tempérament lymphatico-sanguin, jouissant habituellement d'une bonne santé, elle mesure 1 m 40 de hauteur.

Procédant à l'examen extérieur, M. le Dr. Pichèque, chef de service, découvre une forte ensellure, un creux considérable à la partie inférieure du dos, vers la base du sacrum, dans le point correspondant à l'angle sacro-vertébral. Cette ensellure présente une profondeur des $3^1/_2$ cm; en revanche, la face postérieure du sacrum présente une courbure anormale. Les autres parties du squelette sont correctes, on n'y trouve aucune trace de rachitisme; ses père et mère étaient également indemnes de toute affection de ce genre. Au toucher vaginal, le doigt était presque immédiatement arrêté par le promontoire qui fait une saillie considérable dans le bassin et est un peu déjeté à gauche. La symphyse pubienne, de son côté, présente une crête saillante qui n'existe pas normalement, et qui doit provenir d'une réunion des os pubiens après la luxation de ceux-ci par suite de la déchirure des ligaments pubiens par l'écrasement. La mensuration pratiquée par M. Pichèque à l'aide du pelvimètre Van Huevel donne les chiffres suivants:

D. ant. post. = 3,6 cm.
D. sacro-cotyl. gauche = 3 cm (déviation dans ce sens).
D. sacro-cotyl. droit = 4 cm.

Quant au détroit inférieur:

D. coccy-pubien = 6 cm.
D. bi-sciatique ou transverse = 7 cm.

En présence d'un rétrécissement aussi prononcé, et pour d'autres raisons que je ne rapellerai pas ici, vu que je ne m'occupe que de la question anatomo-pathologique, l'opération césarienne fut décidée et pratiquée avec succès pour la mère et l'enfant.

Comme les choses s'étaient aussi bien passées, cette femme, confiante dans une issue aussi favorable, ne crut pas devoir s'opposer aux lois de la nature, et le 9 janvier 1884, elle se voyait forcée d'entrer à la maternité de Bruxelles. Elle était à huit mois de grossesse et son utérus s'était spontanément rompu.

A son entrée M. de Saint-Moulin procéda à la mensuration du bassin, et trouva une légère différence d'avec celle de M. Pichèque; c'est ainsi qu'il trouve 3,9 cm pour le diamètre antéro-postérieur au lieu de 3,6 cm qu'avait trouvé le chirurgien montois; différence qui peut être rationellement attribuée à l'ampliation que l'économie aurait prise sous l'influence de l'âge et d'une hygiène meilleure, car d'ouvrière houilleuse, cette femme était devenue servante dans des maisons bourgeoises.

Après plusieurs consultations entre M. de Saint-Moulin, chef de service, et MM. les professeurs Pigeolet, Sacré et Hyernaux, la malheureuse subit la même opération qu'elle avait subie à Mons, mais dans des conditions tout autres. L'issue ne lui fut plus aussi favorable; elle succomba 10 jours après l'opération.

Je ne vous rappellerai pas les raisons si sérieuses que fit valoir chacun des praticiens, pour et contre l'opportunité de cette opération; cela fera l'objet d'une dissertation que publiera, sous peu, M. de Saint-Moulin.

Ce bassin est donc atteint d'étroitesse relative, c'est un bassin plat, spondylo-listhésique, comme l'a appelé Kilian, c'est-à-dire produit par la luxation de la dernière lombaire sur la première sacrée.

Il est très intéressant de constater l'augmentation de volume du cartilage de la symphyse pubienne et des cartilages intervertébraux; si ces derniers n'avaient pris un aggrandissement aussi considérable, le jeu des vertèbres, l'une sur l'autre, n'eût pas permis à la colonne vertébrale de continuer à servir comme base de sustentation du corps. Quant aux mensurations du bassin, elles offrent des différences si minimes avec celles ci-dessus indiquées, qu'il est inutile, je pense, de les reproduire.

De l'histoire de cette femme, et de l'examen de ce bassin, il me semble résulter:

1° Que l'opération césarienne, qui est, certes, une opération toujours grave et contre laquelle on s'est très souvent élevé, peut devenir nécessaire et constituer le seul et dernier moyen auquel l'accoucheur peut avoir recours pour délivrer une femme atteinte d'une infirmité de ce genre.

2° Que l'on peut parfois arriver à guérir des affections aussi graves que la paraplégie et les paralysies dont cette femme a été momentanément atteinte, à la suite du traumatisme grave dont elle fut victime."

Das Referat Bock's (S. 76 l. c.) lautet:

Le bassin que nous a présenté M. Brieoult, offre un beau spécimen des déformations qui peuvent résulter d'un traumatisme violent exercé sur la région pelvienne. La déformation de ce bassin ne résulte pas, comme semble le dire l'auteur de ce travail, de la luxation de la colonne lombaire sur le sacrum; au contraire, l'examen de la pièce

nous démontre qu'il y a eu plutôt fracture avec pénétration de la moitié gauche du sacrum. Celui-ci s'est affaissé en partie, la symphyse sacroiliaque s'est rompue, la colonne lombaire a été entrainée en avant et un peu à gauche; en même temps il y avait fracture du diastase des pubis. Le sens de ces déviations est, du reste, nettement établi par la mensuration des diamètres du détroit supérieur. La luxation des vertèbres lombaires sur le sacrum, à la suite d'un traumatisme, est, du reste, assez difficile à concevoir; en effet, la région lombaire est garantie par la masse des muscles lombaires qui forme un tampon très résistant et très élastique, tandis qu'à la région sacrée, l'os se trouve presque sous la peau. De plus, la fracture des pubis nous indique bien que l'écrasement s'est fait directement d'arrière en avant.

Le résultat final de ces fractures a été, comme l'indique très bien M. Bricoult, de produire une espèce de bassin ostéomalacique, un bassin spondylo-lysthésique.

Un autre détail intéressant, c'est l'augmentation de volume des disques intervertébraux lombaires et du cartilage de la symphyse pubienne: c'est un exemple d'hypertrophie compensatrice.

Une autre conséquence de ces fractures a été la paraplégie, celle-ci est vraisemblablement due à la compression des nerfs lombaires et sacrés par l'hémorrhagie qui s'est produite dans le canal rachidien. La résorption du sang épanché a naturellement amené la guérison de cette paraplégie. Ces cas de guérison ne sont, du reste, pas aussi rares qu'on pourrait le croire; ainsi, dans la paraplégie consécutive aux fractures et déformations de la colonne dans le mal de Pott, on voit assez souvent la paraplégie guérir au bout d'un temps plus ou moins long.

Soweit die Ansichten des Brüsseler Collegen.

Herr Dr. de Saint-Moulin gestattete mir, das Präparat einer genaueren Besichtigung zu unterwerfen. Ich macerirte dasselbe zunächst, führte dann einen medianen sagittalen Sägeschnitt aus und ergab sich als Resultat dieser Untersuchung, dass die Diagnose Spondyl-olisthesis hier unbegründet.

Ein Blick auf Fig. 28 zeigt, dass in der That dieses seltene Präparat leicht eine Spondyl-olisthesis lumbosacralis vortäuschen konnte. Es zeigt aber die Untersuchung sogleich, dass keine Elongation des fünften Lendenwirbelbogens, somit auch keine Sagittalerweiterung seines Kanallumens vorhanden ist, auch sind die Verhältnisse der lumbosacralen Gelenkjunctur normal erhalten. Es zeigt sich, dass der unterste in das Lumen des Beckens vorspringende — scheinbar herabgeglittene — Wirbelkörper gar nicht dem fünften Lendenwirbel, sondern dem ersten Kreuzwirbel angehört, welcher Befund ferner erwiesen wird durch Form und Aussehen des zugehörigen Wirbelbogens. Es handelt sich somit

um eine höchst merkwürdige Einknickung des Kreuzbeines. Der erste Kreuzwirbelkörper ist derartig gegen die untere Sacralpartie geneigt, unter keilförmiger Compression des zweiten, dass der untere vordere Rand des I S (ersten Sacralwirbelkörpers) den oberen vorderen des III S berührt und mit ihm sogar leicht druckverschmolzen erscheint. Welches war der Ausgangspunkt dieser eigenthümlichen Sacralknickung? Eine Fractur, welche das Sacrum in der Höhe des zweiten Wirbels von rechts nach links resp. von vorn nach hinten durchsetzt, eine Infraction des Os sacrum quer durch den zweiten Sacralwirbel. Ich erinnere mich zur Stunde nicht genau, ob die Bruchlinie etwas höher oder tiefer gelegen ist. Die Spuren dieser Fractur zeigen sich in der durch Callus markirten Bruchlinie besonders deutlich an der Vorderfläche des Os sacrum. Das Kreuzbein hat aber nicht allein diesen Querbruch in toto, diese frontale Infraction erlitten, sondern es ist auch in seinen beiden Synchondroses sacroiliacae luxirt worden und hat eine Drehung um seine verticale Achse derart erfahren, dass sein linker Flügel aus dem Contact mit dem linken Hüftbein theilweise herausgetreten und so weit nach vorn ausgewichen ist, dass er in der Linea innominata einen Vorsprung bildet. Der rechte Flügel des Kreuzbeines ist gleichzeitig nach hinten luxirt, tritt also vorn in der Linea innominata zurück; dementsprechend ist also der rechte Sacralflügel hinten dem Endstück des rechten Hüftbeinkammes soweit näher getreten, als sich der linke Flügel nach vorn zu von dem hinteren Ende des linken Hüftbeinkammes entfernt hat. Links ist es in dieser abnormen Stellung der Knochen zu einander zur Synostose gekommen, rechts ist keine Synostose vorhanden; die ehemalige Synchondrosis sacroiliaca klafft hinten bedeutender, bildet eine 2 cm breite und $2^1/_2$ cm tiefe mit Bandmassen überzogene Höhle. Gleichzeitig ist die Symphysis ossium pubis zerrissen und haben die Hüftbeine eine derartige Drehung erfahren, dass das linke mehr flach gelagert, das rechte steiler steht, das linke hat ferner eine Drehung um seine Frontalachse mit dem vorderen Ende nach vorn und oben, mit dem hinteren Ende nach hinten und unten erfahren, das rechte Hüftbein ist im entgegengesetzten Sinne verschoben. Es resultirt daraus eine gewaltige Verschiebung in der Symphysis ossium pubis mit Deformation, Verbreiterung und secundärer Hypertrophie der Verbindungselemente (Knorpel, Bandmassen). In dem Durchschnitt der Symphysis ossium pubis sieht man in Fig. 14, wie wenig eigentliche Knochensubstanz der Sägeschnitt blossgelegt hat.

Dieses Becken steht meines Erachtens heutzutage einzig da und ist mir kein ähnlicher Fall von Geradverengerung des Beckens nach Fractur bekannt, ausser einzelnen spondyl.-olisthetischen Becken.

Der äussere Charakter ist zum Verwechseln dem eines hochgradig spondyl-olisthetischen Beckens ähnlich, und konnte die Verwechselung um so leichter geschehen, als das Präparat, bevor ich es in die Hand bekam, nicht genügend macerirt war, um ein entscheidendes Urtheil fällen zu können. Bezüglich der inneren Exploration intra vitam musste hier der Defect der Breisky'schen sphärischen Lateralwinkel vor einer Verwechselung mit Spondyl-olisthesis schützen. In der That ist hier der gesammte obere Theil des Kreuzbeines gegen den unteren winklig geneigt, und setzen sich dementsprechend an die in der Medianebene prominirende Wirbelkörpersäule seitlich die Lateralmassen des ersten Kreuzwirbels u. s. w. an. Immerhin mag eine klare Diagnose an der Lebenden in so einem Falle sehr schwierig sein, um so mehr, als ja die hier vorliegende Art von Deformation eines Beckens durch Fractur früher nicht beobachtet, also nicht bekannt war, andererseits aber die Anamnese und der äussere Charakter des Beckens für ein fracturär deformirtes Becken gegenüber einem rachitischen sprachen.

Leider konnte ich bei dem nur flüchtigen Aufenthalt in Brüssel das Präparat nicht erschöpfend untersuchen, auch musste ein Gesuch, mir das Becken leihweise zu diesem Zweck nach Warschau zu senden, abschlägig beantwortet werden, da das Becken der Universitätssammlung gehört.

Hoffentlich opfert gelegentlich einer der Brüsseler Collegen dem Gegenstande einige Stunden. Immerhin glaube ich mit Recht hier die anatomische Diagnose Spondyl-olisthesis beanstandet und das Brüsseler Becken als eine neue, allerdings höchst seltene Form von Beckenverengerung infolge von Trauma und der in der Convalescenz spielenden Belastungsmomente hingestellt zu haben und möchte dasselbe in Ermangelung eines anderen Namens als pseudospondyl-olisthetisch bezeichnen. In diesem Sinne habe ich mich denn auch bei Demonstration dieses Präparates in einem am 25. April 1884 im Thiry'schen Hörsaale der Brüsseler Universität gehaltenen Vortrage über Spondyl-olisthesis ausgesprochen und sehe mit Vergnügen, dass die obige Ansicht auch von den Brüsseler Collegen getheilt wird. Herr Prof. Kufferath schliesst

sich in seinem Referat über jenen Vortrag [1]) (s. S. 33—34 des Separatabdruckes) völlig mir an: „Une coupe antéropostérieure pratiquée sur le bassin, démontre que dans ce cas il ne s'agit pas de glissement vertébral, de spondylolisthésis. L'articulation du sacrum avec la dernière vertèbre lombaire est tout à fait normale. La lésion siège plus bas, au niveau de la 2e et 3e vertèbre sacrée où il y a une infraction; la vertèbre supérieure s'est enfoncée dans la vertèbre inférieure; de là, la chute de la colonne vertébrale et de la partie supérieure du sacrum dans le petit bassin. Il existe en outre sur ce bassin une luxation incomplète de l'articulation sacro-iliaque gauche. Cette articulation est ankylosée; l'articulation sacro-iliaque droite est normale." (Das ist nicht ganz richtig, — der rechte Sacralflügel erscheint nach hinten luxirt und die Synchondrose gesprengt.) „Il en résulte une asymétrie du bassin.

Je ne sache pas qu'il existe dans les collections anatomiques de bassin présentant une déformation aussi curieuse. Aussi on comprend qu'il ait été impossible de poser un diagnostic tout à fait précis sur la personne vivante. Le seul élément de diagnostic différentiel dans ce cas est l'absence des angles sphériques latéraux. Sur le bassin en question, en effet, ces angles manquent et la saillie médiane se continue sans interruption avec les masses latérales du sacrum, ce qui n'est pas dans la spondylolisthésis."

Gelegentlich eines Besuches des Brüsseler pathologisch-anatomischen Museums zeigte mir Prof. Albrecht ein vor einem Jahre zufällig von ihm entdecktes, von einer 25jährigen Frau stammendes Becken, welches ich ebenfalls als Unicum bezeichnen möchte. Dieses Becken ist von Albrecht als pseudo-pythecoid bezeichnet worden wegen seiner auffallenden Aehnlichkeit mit gewissen Affenbecken. Es handelt sich meiner Ansicht nach um eine Querverengerung höchsten Grades (sagittal-ovalärer Beckeneingang) infolge von defecter Kreuzbeinbildung. Aber jener Defect der Bildung beruht weniger in mangelhafter Entwickelung der lateralen Kreuzbeinflügel, wie z. B. an dem bekannten Robert'schen querverengten Becken, als auch seiner ganzen unteren Hälfte.

1) De la déformation du bassin appelée Spondyl-olisthésis par le Dr. Kufferath, Professeur à l'Université de Bruxelles. La presse médicale (belge Nos. 21, 23 und 26, 1884) und Separatabdruck aus dieser Zeitschrift: 1884. Bruxelles, Imprimerie Brogniez et Vande Weghe. 36 S. S. auch die Jahresberichte der Société anatomo-pathologique de Bruxelles für 1884.

Es ist nur der erste Kreuzbeinwirbel und ein Theil des zweiten entwickelt, der ganze Rest des Kreuzbeines fehlte infolge eines Entwickelungsdefectes; die Hüftbeine haben sich so nach aussen umgelegt, dass ihre Facies auriculares mehr nach oben und etwas nach aussen statt nach innen sehen, die Ossa ischii sind sich dementsprechend näher getreten unter maximaler Rotation der Hüftbeine um ihre sagittalen Achsen. Aehnliche Defectbildungen des Kreuzbeines sind hier und da — spärlich an Zahl — beschrieben und auf Spina bifida anterior sacralis und Hydrorrhachis bezogen worden und scheint diese Erklärungsweise viel für sich zu haben. Es ist mir jedoch kein Fall bekannt, wo der Defect am Kreuzbein ein so hochgradiger wäre, dass er die gesammte Beckenform so total umgewandelt, in so charakteristischer Weise verändert hätte — wenigstens dürfte meines Erachtens ein derartiges Vorkommniss an dem Becken eines Erwachsenen zur Zeit noch nicht beschrieben sein. Herrr Prof. Albrecht, der dieses seltene Becken entdeckt hat, wird demselben eine specielle Arbeit widmen und verweise ich daher auf dieselbe.

Pariser Präparat von carcinöser Osteomalacie der Wirbelsäule.

Im Anschluss an dieses Brüsseler Präparat sei kurz ein anderer Fall von eigenartiger Einknickung des Os sacrum bei carcinöser Osteomalacie der Wirbelsäule erwähnt. Ich wähle diesen Namen, um damit den Zustand der Erweichung des Skeletts der Wirbelsäule bei weit ausgedehntem Carcinom der Wirbel zu bezeichnen. Am 22. Januar 1884 wohnte ich zufällig einer Vorlesung des Herrn Prof. M. Nicaise im Hôpital Laënnec in Paris bei. Herr Nicaise sprach über Carcinoma mammae und zeigte u. a. zwei Präparate vor, wo bei primärem (?) Carcinom der Brust auch die Wirbelsäulen in mehr oder weniger grosser Ausdehnung von carcinösen Massen durchsetzt waren. Besonders lenkte das eine Präparat meine Aufmerksamkeit wegen des eigenthümlichen Anblickes des medianen Sagittalsägeschnittes auf sich. Es wies eine Knickung des Os sacrum auf, welche der eben beschriebenen sehr ähnlich ist. Mit gütiger Erlaubniss des Herrn Nicaise untersuchte ich das Präparat genauer. Am 22. Februar wurde dasselbe von Herrn Blanchard in einer Sitzung der Pariser Société anatomique demonstrirt, und betheiligte ich mich an der Discussion, um auf die Formveränderung des Kreuzbeines speciell

aufmerksam zu machen. Ein Blick auf Fig. 29 illustrire die Verhältnisse. Das gesammte Skelett der Wirbelsäule ist von Carcinomknoten durchsetzt und so erweicht, dass sich die Wirbel leicht ohne Knirschen mit dem Messer schneiden und mit den Fingern zusammendrücken lassen, besonders weist der 12. Dorsalwirbel eine keilförmige Zusammenknickung auf. Das Kreuzbein ist zwischen erstem und zweitem Sacralwirbel so eingeknickt, dass der untere vordere Rand des ersten Sacralwirbels dem oberen des dritten anliegt und mit ihm direct verklebt erscheint. Diese spitzwinkelige Einknickung liess sich mit Anwendung geringer Gewalt ausgleichen, dabei riss jeder der zwei Sacralwirbelkörper ein. Diese eben entstandene Wunde, um so zu sagen, liefert den Beweis, dass es sich hier nicht etwa um eine künstliche Zusammenknickung post mortem handelt, sondern dass sie in der That schon intra vitam bestanden haben muss. Uebrigens nahmen die Theile, wenn man das Präparat hinlegte, wieder die frühere Stellung zu einander an. In Fig. 30 ist die Vorderansicht des Präparates gegeben. Bei Aufnahme dieser Skizze ist die Sacralknickung durch falsche Aufstellung des Präparates zum Theil ausgeglichen erschienen und ist darum diese Skizze nicht ganz richtig. Die schönen Zeichnungen verdanke ich der collegialen Liebenswürdigkeit des Herrn Doléris (zur Zeit Assistenzarzt von Prof. Pajot in der Pariser École d'accouchements). Die Krankengeschichte der bezüglichen Patientin ist von Herrn Blanchard in den Bulletins de la Société anatomique de Paris, LIX. année 1884, 4. Série, Tome IX, p. 181—183, sub Nr. 39 zu Protokoll gegeben worden.

„Squirrhe atrophique des deux seins. — Infiltration cancéreuse de la colonne vertébrale" und lautet im Auszuge:

Polin Rosalie, 41jährige Wäscherin, trat am 15. Februar 1883 in das Hôpital Laënnec ein. Frei von hereditärer Belastung, soll sie in der Jugend stets gesund gewesen sein. Mit 25 Jahren erste Entbindung (Kind lebt heute noch, ist gesund), mit 29 Jahren zweite Entbindung (Kind 5 Jahre alt an tuberculöser Meningitis gestorben). Patientin hat beide Kinder selbst genährt und bekam beim zweiten (1872) linkerseits einen Mammaabscess, der nach einem Monat spontan aufbrach und in 10 Tagen verheilte. Seit jener Zeit ist die linke Brust dauernd verhärtet geblieben, ohne jedoch ihre Form zu verändern. Bis 1880 fühlte Patientin sich gesund, seither aber Schmerzen in der linken Brust mit ausstrahlendem Schmerz in der linken Körperhälfte. Zugleich nahm das Volumen der Brust ab, die Consistenz aber zu, keinerlei Secretion fand statt. 1882 stellte sich auch rechts Schmerz in der Brust ein und im October 1882 bezog Patientin die

Charité. Prof. Després constatirte beiderseitige Drüsentumoren und nahm von jeder Operation Abstand. Es stellten sich lancinirende Schmerzen in den Beinen namentlich linkerseits ein. Patientin hinkte beim Gehen. Unter Abmagerung der Beine verschlimmerte sich der Zustand derart, dass Patientin seit Januar 1883 nicht mehr aufrecht stehen konnte. Es stellten sich jetzt Schmerz in Schulter- und Lendengegend ein, intermittirender Gürtelschmerz, namentlich linkerseits, habituelle Stuhlverstopfung, das Harnsystem blieb frei. Beim Eintritt in das Spital Laënnec ist Patientin höchst cachektisch, appetit- und schlaflos. Beide Brüste geschrumpft, die Tumoren mit der Haut, nicht aber mit der Unterlage verwachsen, hart, namentlich links Axillardrüsen beiderseits geschwellt, hart. Obere Extremitäten frei, die Beine paretisch und schmerzhaft; Patientin ist kaum einer Locomotion der Beine im Bette fähig. Sensibilität erhalten, Blase und Rectum intact, linkes Bein in Oberschenkelflexion gehalten. Die Kräfte verfallen, Patientin sitzt beständig im Bett und neigt sich der Oberkörper mehr und mehr nach vorn. Am 8. Januar 1884 Tod unter zunehmenden Schmerzen.

Bei der Autopsie fanden sich die Geschlechtsorgane, Nieren und Milz frei. In der Leber und Lunge carcinöse Knoten. Scirrhus beider Mammae mit zahlreichen Axillardrüsen und indurirten Lymphsträngen.

„La colonne vertébrale est ramollie dans sa partie antéricure et se laisse très facilement entamer par le couteau. Dans la région lombaire, on trouve en avant d'elle un chapelet des ganglions indurés. Elle présente dans sa partie supérieure une inflexion latérale en S peu prononcée; mais au niveau de la dernière dorsale et du sacrum, elle est fortement concave en avant. Le corps de la douzième dorsale est écrasé, et cette vertèbre paraît avoir disparu. Quant au sacrum, il fait, avec la colonne vertébrale, un angle aigu ouvert en haut, et dans cet angle, le plexus sacré est comprimé. Sur une coupe verticale, on voit que le sacrum s'est porté tout entier en avant. La première vertèbre sacrée a sa situation normale, et ce sont les cinq dernières qui ont glissé sur la première.

Les os sont mous et dégénerés. Au niveau du sacrum, on ne trouve plus trace de tissu osseux; il en est de même dans les portions correspondantes des os iliaques. Quant au reste de la colonne vertébrale, elle présente une infiltration cancéreuse généralisée. Le tiers antérieur de tous les corps vertébraux est ramolli, et on trouve des granulations cancéreuses dans les apophyses transverses et les apophyses épineuses. — Les autres os du squelette n'ont pas été examinés."

Bietet schon die Krankengeschichte vieles Interessante dar (Generalisation des Carcinoms bei primärem Brustdrüsenkrebs, nachgewiesener Zusammenhang (nur Coincidenz?) zwischen primärem Mammaabscess im Wochenbett, einer bleibenden Drüsenverhärtung seither und folgendem Krebs, Krebs der gesammten Wirbelsäule und des Beckens) — die Carcinome der Wirbelsäule sind ja ohne-

hin nicht gerade sehr häufig beobachtet —, so ist für uns besonders das Präparat werthvoll, indem es differential-diagnostische Anhaltspunkte bezüglich der Beckendifformität aufweist, auf die ich weiterhin zu sprechen kommen muss.

Fig. 29.

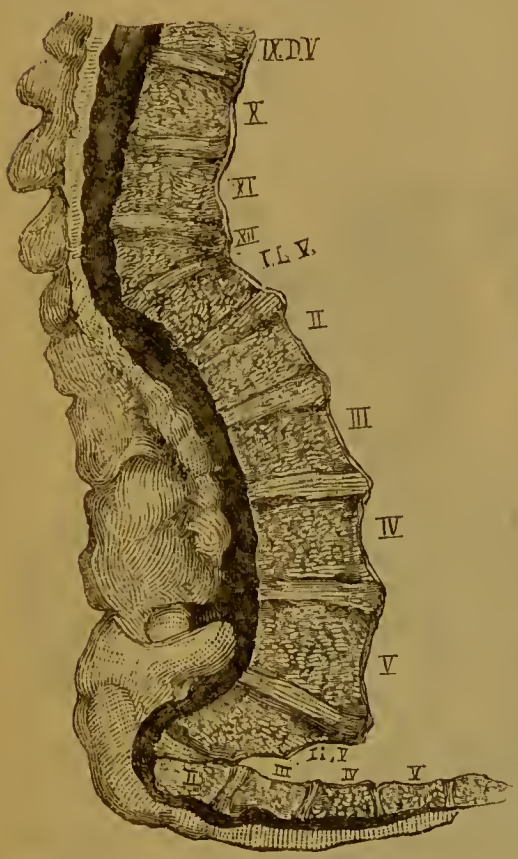

Carcinöse Osteomalacie der Wirbelsäule. (Präparat der anatomischen Sammlung des Hôpital Laënnec in Paris [Prof. Dr. Nicaise].)

Fig. 30.

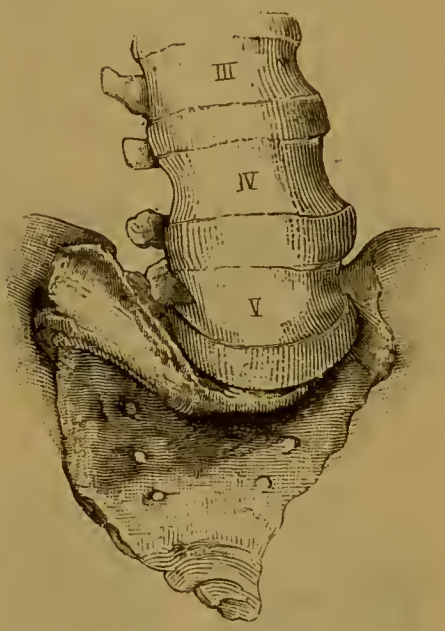

Dasselbe Präparat von vorn gesehen. Leider hatte der Zeichner hier das Modell nicht ganz richtig aufgestellt. die Knickung des Sacrum ist hier — durch die Art der Aufstellung des Präparates beim Zeichnen war künstlich das Kreuzbein mehr plan gebogen worden — bedeutend zu gering dargestellt.

(Die Zeichnungen Fig. 29 und 30 verdanke ich der collegialen Liebenswürdigkeit und dem Talent des Herrn Dr. Doléris in Paris.)

Mit dem (s. Fig. 29 und 30) ersten Kreuzwirbelkörper sind auch die Lateralmassen des ersten Kreuzwirbels herabgetreten und musste man bei einer Untersuchung intra vitam die Breisky'schen sphärischen Lateralwinkel vermissen. Nun, eine Spondylolisthesis wäre ja hier so wie so nicht in Frage gekommen, da die Weichheit der Knochen genug diagnostische Fingerzeige gab. Immerhin ist mir nicht bekannt, dass ein ähnlicher Fall von

Beckendeformation bei Carcinom der Wirbelsäule irgendwo beobachtet und beschrieben worden wäre. Man könnte ja annehmen, dass die Deformation primär, die Carcinose secundär gewesen. Dieser gezwungenen Erklärung steht jedoch eine andere viel natürlichere entgegen: Die maximale Sacraleinknickung verdankt ihren Ursprung der dauernden halbsitzenden Haltung der Patientin in

Fig. 31. Fig. 32.

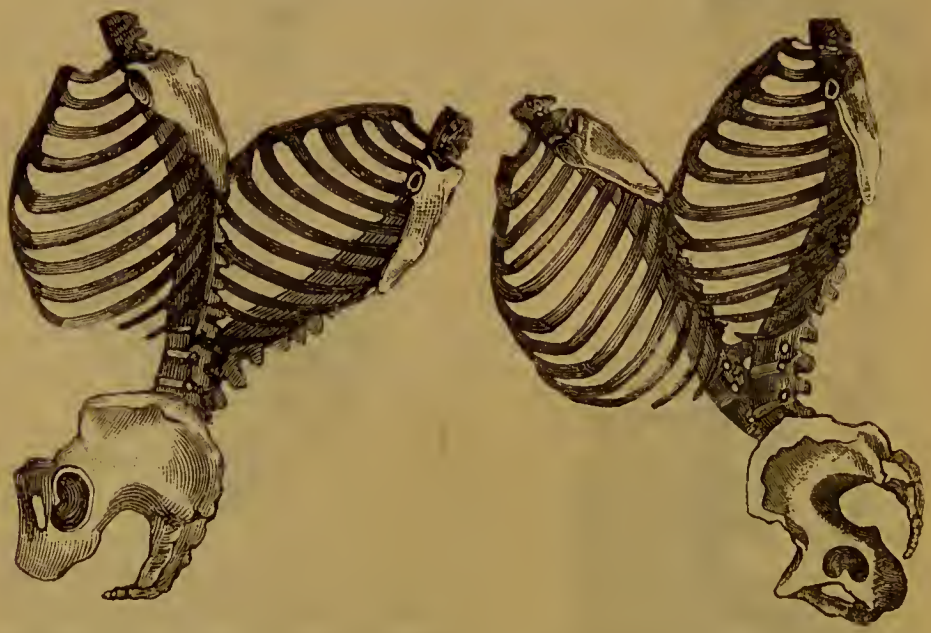

Schematische Skizzen zur Illustration des Causalnexus zwischen dem Grade der Beckenneigung und dem Grade der Lendenlordose nach Neugebauer.

(S. F. Neugebauer: „Zur Entwickelungsgeschichte des spondyl-olisthetischen Beckens und seiner Diagnose". Casuistisch-kritische Monographie. Halle und Dorpat 1882. S. 32, Fig. 6 und 7.)

ihrem Bette, ist also, durch physiologische Verhältnisse der Rumpfhaltung bedingt, erst in den letzten Lebensmonaten zur Entwickelung gelangt — begünstigt resp. ermöglicht durch eine Erweichung der Knochen infolge von krebsiger Infiltration — infolge von carcinöser Osteomalacie. Eine ähnliche Deformation entsteht ja auch oder muss vielmehr entstehen bei der gewöhnlichen Osteomalacie. Die untere Partie des Kreuzbeines lag der Liegefläche des Bettes auf, während Patientin im Bette sass, die Rumpflast bog die Wirbelsäule zusammen. Da das Kreuzbein und Becken der durch Zunahme der physiologischen Krümmung, speciell Zunahme der Lendenlordose, bedingten Bewegung —

wegen des Widerstandes der Liegefläche des Bettes — nicht folgen konnte, die Beckenneigung somit nicht entsprechend zunehmen konnte, so musste sich der obere Theil des Kreuzbeines gegen den unteren Theil spitzwinkelig abknicken. Die Mechanik dieser Deformation erscheint augenfällig, wenn wir einen Blick auf Fig. 31, 32 und 33 werfen.

In Fig. 31 Becken mit verringerter Neigung, muss der Rumpf, um nicht hintenüberzufallen, nach vorn geneigt werden unter Annullirung der physiologischen Lendenlordose; es bildet sich im Extrem, bei seniler verminderter Resistenz des Knochengewebes zumal, eine arcuäre Totalkyphose des Rückgrates (der Senkrücken des Alters) aus.

In Fig. 32 das entgegengesetzte Verhältniss. Mit zunehmender Beckenneigung musste der Rumpf, um nicht vornüberzufallen, unter Zunahme der Lendenlordose nach hinten gebeugt werden.

In Fig. 33 sollen die Curven I—V ein Schema der Wirbelsäulenhaltung vorstellen. I = Haltung der Wirbelsäule eines Neugeborenen

Fig. 33.



Schema der Wirbelsäulenhaltung.

(Nach Neugebauer: „Zur Entwickelungsgeschichte des spondyl-olisthetischen Beckens und seiner Diagnose.“ Casuistisch-kritische Monographie. Halle und Dorpat 1882. S. 30, Fig. 5.)

nach H. Meyer (s. Neugebauer l. c.) mit geringer Lordosis lumbalis, geringer Beckenneigung — noch nicht ausgesprochenen Belastungskrümmungen. II = Stellung in der Meyer'schen militärischen Haltung mit starker Lordosis lumbalis und starker Beckenneigung. III = Stellung in der Weber'schen nachlässigen Haltung. IV = Stellung der normalen Wirbelsäule bei Zunahme der Belastungskrümmungen. Mit zunehmender Lendenlordose muss entsprechende Zunahme der Beckenneigung erfolgen.

(V stellt das gestörte Verhältniss vor, welches für die Spondylolisthesis lumbosacralis charakteristisch ist, weist die Coincidenz von vermehrter Lendenlordose mit veringerter Beckenneigung auf, ein von mir als neues pathognomisches Symptom aufgestelltes Merkmal für spondyl-olisthetische Becken, welches neuerdings von Menzel neben dem Fühlen des Vorbergsglittwinkels als einzig sicheres pathognomisches Merkmal der spondyl-olisthetischen Becken bezeichnet worden ist.)

Die Rachitis weist in typischer Weise die Realität dieses Schema auf, bei der gewöhnlichen Osteomalacie wird das Bild je nachdem, ob das Individuum noch aufrecht geht und steht oder nicht, auf der einen oder andern Seite liegt, etwas verwischt; im vorliegenden Falle von carcinöser Osteomalacie ergiebt sich die Nothwendigkeit der beobachteten spitzwinkeligen Einknickung des Kreuzbeines als Folge dessen, dass seine untere Partie bei Zunahme der Belastungskrümmungen, speciell also der Lendenlordose, nicht nach hinten ausweichen konnte, die Beckenneigung nicht entsprechend zunehmen konnte — weil das Becken durch die halbsitzende Stellung im Bett fixirt wurde. —

Interessant ist endlich im vorliegenden Falle eine gewisse Analogie zwischen dem vorher beschriebenen Brüsseler Becken und diesem Präparate. Hat nicht bei jener Fractur der gleiche Mechanismus die Infraction veranlasst, der hier die Einknickung der weichen Knochen bedingte? Ich denke mir den Vorgang derart: Patientin wurde in einem éboulement in der houillière Franceries verschüttet durch eine Gewalt, die von links hinten nach rechts vorn wirkte (entsprechend der Luxationsstellung des Kreuzbeines). Wurde das Becken resp. Kreuzbein durch irgend einen Widerstand, eine Wand, den Fussboden u. s. w. gehindert, der durch eine noch fortdauernde Gewalteinwirkung auf die obere Wirbelsäule gesteigerten Lendenlordose zu folgen — war sein Ausweichen verhindert —, so musste das Sacrum an der entsprechenden Stelle eine Infraction erleiden, wo sich die beiden Kräfte — d. h. die Kraft, die das Promontorium ossis sacri nach vorn und unten trieb und die Kraft, welche die untere Partie des Kreuzbeines nach hinten auszuweichen verhinderte — begegneten.

Kehren wir nach dieser Abschweifung zu unserem Thema der Spondyl-olisthesis zurück, so erübrigen mir zunächst noch einige Worte über die beiden Wiener und das Halle-Giessener spondyl-olisthetische Becken.

Die beiden Wiener Becken sind von Rokitansky,

Spaeth, Kilian, Lambl[1]) (Herrgott) und Chiari untersucht und beschrieben worden. Ohne auf die Ansichten der übrigen Forscher hier noch einmal einzugehen, seien mir einige Bemerkungen bezüglich der Lambl'schen Auffassung gestattet. Wie bekannt, hat Lambl seine Deutung, die Spondylolysis interarticularis congenitalis bei den einen Becken, die sagittale Bogenelongation bei anderen Becken auf eine congenitale Hydrorrhachis zu beziehen, für die von mir anderweitig gedeuteten bisher untersuchten

Fig. 34.

Fünfter Lendenwirbel des grossen Wiener spondyl-olisthetischen Beckens von unten her gesehen.

(Nach Lambl [l. c. Tafel VII, Fig. B].)

lL = die Interarticularportionen des Wirbelbogens, durch deren Usur und Atrophie der hintere Bogentheil vom Wirbelkörper entfernt erscheint. Im Grunde der Lücken, sowie in dem des hydrorrhachisch aufgeblähten Spinalkanals sieht man die Theile des nächsten oberen Lendenwirbels durchblicken.

Fälle fallen lassen, erhielt jedoch das Vorhandensein einer congenitalen Hydrorrhachis für das grosse Wiener Becken aufrecht. Lambl hat, wie ein Vergleich der beiden Abbildungen (Fig. 34 und 35) zeigt, sehr genau die Verhältnisse studirt und ganz richtig die Anomalie des fünften Lendenwirbelbogens (Erweiterung des Kanals in sagittaler, aber auch in frontaler Richtung, Durchbrochen-

1) Lambl, „Das Wesen und die Entstehung der Spondyl-olisthesis" in Beiträge zur Geburtskunde und Gynäkologie, herausg. von Dr. F. W. v. Scanzoni, III. Bd. Würzburg 1858. s. S. 25—31 und Taf. VII, Fig. A u. B.

sein jedes Bogenschenkels in der Portio interarticularis) constatirt, obwohl das Präparat damals nur wenig macerirt war.

Lambl gab (l. c. Taf. VII, Fig. B) eine Skizze des fünften Lendenwirbels von unten her gesehen, die ich hier in Fig. 34 in etwas verkleinertem Maassstabe wiedergebe. Ich selbst hatte in diesem Sommer Dank der Liberalität Prof. Kundrat's Gelegenheit, die beiden Wiener Becken persönlich zu untersuchen und auseinander zu nehmen. Dabei nahm ich eine Abbildung des fünften Lendenwirbels von oben her gesehen auf (Fig. 35).

Fig. 35.

Fünfter Lendenwirbel des grossen Wiener spondyl-olisthetischen Beckens von oben her gesehen.

aa obere, *bb* untere Gelenkfortsätze. *xx* und *xx* die Syndesmose der Zinken der zweigetheilten Portio interarticularis der hinteren und vorderen Antheile der Bogenschenkel.

Lambl fand seiner Zeit unter anderm, dass die Bogenschenkel in ihrer Portio interarticularis „eine auffallende Verdünnung und Durchbruch in der Mitte der Knochenplatten in Form rundlicher Lücken, durch welche die Processus articulares des vierten Lendenwirbels nach unten hindurchblicken. Jeder dieser Schenkel ist durch die Perforation wieder in zwei Wurzeln getrennt: die rechte äussere und die linke innere Wurzel ist zackig fracturirt, die rechte innere und die linke äussere so bedeutend verdünnt, dass die vorderen und die hinteren Theile derselben in einem Punkte nur mit schmalen Spitzen einander berühren."

Ich fand eine Spondylolysis interarticularis duplex mit syndes-

modischer Verbindung der Theile, gleichzeitig die Perforation der Bogenschenkel, die schon Lambl angegeben, muss also insoweit seine Angaben völlig bestätigen. Lambl bezog diese Anomalie des Wirbelbogens, die wir beide für den Ausgangspunkt der Spondyl-olisthesis halten, auf eine congenitale Hydrorrhachis, deren Existenz an diesem Präparate schon von Rokitansky und Kilian angesprochen worden war. Ich konnte mich von der zwingenden Nothwendigkeit, hier eine congenitale Hydrorrhachis des Wirbelkanals anzunehmen, nicht überzeugen und möchte dieselbe daher leugnen, indem ich die Erweiterung des Wirbelkanals wie in allen übrigen Fällen für rein secundär durch die Olisthesis der vorderen Wirbelhälfte bedingt halte, und schloss sich Prof. Kundrat meiner Deutung an. Der hintere Verschluss des Wirbelkanals ist sonst normal ohne sogenannte hydrorrhachische Lücken u. s. w. Ich stelle die Spondylolysis hier in eine Reihe mit den vorher besprochenen congenitalen Ossificationsdefecten resp. Varianten und sehe daher hier die Olisthesis für durch congenitale Prädisposition erworben an.

Den Ausdruck zackig fracturirt für die rechte äussere und linke innere Wurzel der Portiones interarticulares erkenne ich ebenfalls nicht an, da ich eine derartige secundäre Fractur hier für ausgeschlossen halte wegen fehlender Spondyloptosis, eine primäre anzunehmen aber keinen Grund resp. Beweis finde.

Wie ist nun aber die Perforationslücke zu erklären? Wahrscheinlich ist sie ein Resultat des Druckschwundes. Ist der fünfte Bogenschenkel zwischen unterem Gelenkfortsatze des vierten Lendenwirbels und erstem Kreuzwirbel eingepresst, so lässt sich die centrale Druckatrophie der Bogenschenkel des fünften Lendenwirbels sehr leicht erklären, um so mehr, wenn eine primäre mangelhafte Ossification, eine partielle Spondylolysis interarticularis mit Syndesmose vorlag. Ich muss vorläufig den Durchbruch, die Perforationslücke, wie ja Lambl selbst diese Defecte nennt, für das Resultat eines Druckschwundes, einer Perforation durch den Druck der unteren Gelenkfortsätze des vierten Lendenwirbels halten, da mir analoge Bifurcationsbildungen der Bogenschenkel weder sonst begegnet, noch entwicklungsgeschichtlich zu erklären sind, da ich aber andererseits in den Präparaten von völliger Druckdiastase solcher Portiones interarticulares einen Anhaltspunkt zum Verständniss dieses partiellen Druckschwundes finde.

Endlich hat Lambl eine Anomalie in der Richtung der

Gelenkfläche („parallele Senkrechtstellung") am rechten Processus obliquus inferior vert. lumb. V zu finden geglaubt, deren Existenz ich ebenfalls nicht constatiren konnte.

Bezüglich des kleinen Wiener Beckens muss ich gleichermaassen die Existenz dieser letzteren anomalen parallelen Senkrechtstellung der lumbosacralen Articulationsflächen, welche, „selbst durch congenitale Hydrorrhachis bedingt, eine sog. Durchglittsluxation gestatten sollte", leugnen. Dieser Befund Lambl's kam dadurch zu Stande, dass Lambl seiner Zeit das Präparat nicht mehr maceriren durfte. Heute hat sich nach Abhebung des fünften Lendenwirbels vom Kreuzbeine gezeigt, dass die Articulationsflächen nicht die von Lambl vermuthete, sondern eine relativ normale Stellung und Richtung (s. Fig 36) aufweisen, also von einer Durchglittsluxation bestimmt nicht die Rede sein kann. Wodurch ist nun die Olisthesis aber hier bedingt gewesen? Der rechte Bogenschenkel (s. Fig. 36 I bei *xx*) des fünften Lendenwirbels weist zwar am macerirten Präparate heute eine Continuitätstrennung in der Portio interarticularis auf, aber keine Diastase, andererseits ist der linke Schenkel aber in seiner Continuität intact; nur sind beide Bogenschenkel in der Interarticularportion entsprechend zugelongirt. Eine Fractur der sacralen Gelenkfortsätze konnte ich nicht finden, was nun? An dem linken oberen Gelenkfortsatze des fünften Lendenwirbels findet sich ein isolirt persistirender secundärer Knochenkern (s. Fig. 36 I bei *m*), auch ist der erste Sacraldorn bifid, unvollständig gebildet, und endlich persistirt das vordere laterale Epiphysenstück des linksseitigen Kreuzbeinflügels als isolirtes, unvollständig mit dem übrigen Kreuzwirbel verschmolzenes Knochenstück. Ich entdeckte zunächst eine rauhe zackige Linie (s. Fig. 36 I *yy* und II *yy*) an der oberen Fläche des Sacralflügels, welche, durch eingedrungenen Schmutz schwarz gefärbt, meine Aufmerksamkeit auf sich gezogen hatte. Nach langem Putzen konnte ich die fissurartige Continuitätstrennung immer weiter und weiter endlich über die seitliche Fläche des Kreuzbeines bis zur vorderen und endlich oberen, also ringsherum verfolgen und fand (s. Fig. 36 I und II *M*) so den erörterten Befund. Die Persistenz dieser Epiphysenlinie hatte ich zur Zeit ausserdem überhaupt nur ein einziges Mal an einem Kreuzbein eines Erwachsenen gesehen, und zwar an einem Präparat der Kundrat'schen pathologisch-anatomischen Sammlung in Wien und muss sie deshalb für sehr selten ansehen. Zum Verständniss dieser Anomalie seien hier Fig. 37 und 38 eingeschaltet.

Ein Ausbleiben der Verschmelzung der einzelnen Knochenkerne, Persistenz der Epiphysenlinien erklärt die Genese jener ungewöhnlichen Anomalie am kleinen Wiener spondyl-olisthetischen

Fig. 36.

Lumbosacralstück des kleinen Wiener spondyl-olisthetischen Beckens. *I* von oben hinten, *II* von oben vorn gesehen.

$b'b'$ = untere Gelenkfortsätze des fünften Lendenwirbels.
$a''a''$ = sacrale Gelenkfortsätze.
D = fünfter Lendendorn.
m = secundärer epiphysärer isolirter Knochenkern am linken oberen Gelenkfortsatze des fünften Lendenwirbels.
$y\,y$ = durch Ossificationsdefect persistent gebliebene Epiphysengrenze in der linken Massa lateralis ossis sacri.
$M = y$ = das getrennt gebliebene Epiphysenstück.
V = fünfter Lendenwirbel.
S = Kreuzbein.

Becken zwanglos. Es handelt sich also um eine Ossificationsanomalie.

Vielleicht lag hier eine primäre Spondylolysis interarticularis duplex congenita vor, die nachträglich einerseits noch zur knöcher-

nen Verschmelzung kam, vielleicht aber auch nicht? Hierher gehört somit ein Fragezeichen, da eine bestimmte Antwort heute noch nicht zu geben ist.

Fig. 37.

(Nach Sappey: Atlas d'Anatomie descriptive. Première partie. Paris 1877. Pl. XVI, Fig. 6.)

„Les cinq points d'ossification primitifs de la première vertèbre sacrée et des vertèbres suivantes. *1, 1* Corps de la vertèbre. — *2, 2, 2, 2* Points latéraux et antérieurs aux dépens desquels se forment les apophyses transverses. — *3, 3* Lames cartilagineuses unissant le point médian aux points latéraux antérieurs. — *4, 4* Points latéraux postérieurs donnant naissance aux apophyses articulaires, aux lames et à l'apophyse. — *5, 5* Cartilages qui unissent les points postérieurs aux points antérieurs. — *6, 6* Apophyses articulaires supérieurs. — *7, 7* Lames vertébrales non réunies encore l'une à l'autre.

Chiari hat diese beiden Becken 1878 untersucht und constatirt als Ausgangsursache für das kleine Becken wesentlich die Insufficienz des Haltes des fünften Lendenwirbels am ersten Kreuzwirbel in seinen Gelenkfortsätzen wegen perverser Stellung der Articulationsflächen. Ich leugne mit Bestimmtheit die Existenz dieser Anomalie und somit auch Chiari's Deutung, leider ohne etwas anderes Bestimmtes an Stelle dieser Hypothese setzen zu können, als, dass ich die Ausgangsursache schliesslich hier auch in einem congenitalen Ossificationsdefecte des fünften Lendenwirbelbogens suche.

Bezüglich des grossen Wiener Beckens bestätigt Chiari die schon von Lambl gezeichneten Befunde am fünften Lendenwirbelbogen, allerdings ohne Lambl's Namen zu nennen, und bezieht ganz richtig die Aetiologie auf diesen Defect. Er will es unbestimmt lassen, ob diese Anomalie einer congenitalen Hydrorrhachis oder einem Trauma zuzuschreiben sei. Der Zweck des Chiari'schen Aufsatzes war, die Zugehörigkeit der beiden Wiener Becken zur Gruppe der Olisthesis gegenüber der Auffassung Herrgott's

aufrecht zu erhalten, und hat die Arbeit insofern ihre Bestimmung erfüllt, wenn sie auch nichts Neues brachte.

Fig. 38.

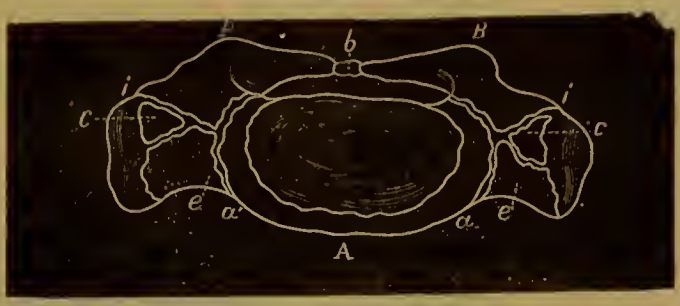

(Nach Rambaud und Renault: „Origine et développement des os", accompagné d'un atlas. Paris 1864. Pl. 6, Fig. 7.)

Oberster Sacralwirbel aus dem siebenten Monate des extrauterinen Lebens.

A = Körper.

e = Rippenfortsatz („point costiforme"), Processus costarius, Processus transversus — im anatomischen Sprachgebrauche.

c = Processus transversarius.

B = Bogenhälfte.

b = Knorpelstück zwischen den hinteren knöchernen Bogenenden. Die Intervalle zwischen den einzelnen Knochenkernen sind noch knorpelig.

Interessant ist an dem kleinen Wiener Becken die Diastasis symphysis ossium pubis mit Verjauchung derselben bei Metrophlebitis puerperalis. Der Mechanismus der Formentstehung des spondyl-olisthetischen Beckens bringt eine Tendenz zur Sprengung dieser Symphyse durch Rotation der Hüftbeine um ihre sagittale Achse an ihrem oberen Rande mit sich und mag der damit verbundene Reizzustand diese Symphyse für jene Verjauchungsentzündung gewiss prädisponirt haben. Ich wundere mich, dass Korsch in seiner fleissigen und interessanten Arbeit über Symphysenruptur die verhältnissmässig zahlreichen, ätiologisch werthvollen Beobachtungen von Beweglichkeit der Beckengelenke bei Spondyl-olisthesis nicht mit herangezogen hat.

Das Halle-Giessener Becken von Blasius.

Blasius und vor ihm sein Schüler Kraus haben das Becken einer 1862 in einer Provinzialirrenanstalt an Caries sacrolumbalis und Lungentuberculose 49 Jahre alt verstorbenen blödsinnigen Frau als spondyl-olisthetisch beschrieben. Nach der Ansicht von

Blasius beruht die Olisthesis in den meisten Fällen auf einem entzündlichen Process der Sacrolumbaljunctur, dieser könne aber in besonderen Fällen zur Spondylarthrocace führen, und diese bedinge dann, sobald der anatomische Halt des fünften Lendenwirbels zerstört wird, eine darauf folgende Olisthesis. Aus der

Fig. 39.

Vorderseitenansicht des Halle-Giessener spondyl-olisthetischen Beckens.
(Nach einer Schenk'schen Zeichnung bei Blasius [s. l. c.] und Kraus [s. l. c.].)

4LV, *5LV* = vierter und fünfter Lendenwirbelkörper.
a a' = oberer Gelenkfortsatz des vierten und fünften Lendenwirbels.
d d' = Querfortsätze des vierten und fünften Lendenwirbels.
b' = untere Gelenkfortsätze des vierten Lendenwirbels.
f' = Dorn des vierten Lendenwirbels.

Beschreibung des Beckens scheint mir in der That hervorzugehen, dass hier wahrscheinlich eine Spondyl-olisthesis vorlag, andererseits aber notirt Blasius mit Bestimmtheit Caries. Hat die Caries hier die Ausgangsursache gesetzt, oder waltete in der pathologisch-anatomischen Deutung ein Irrthum in der Diagnose der Olisthesis

ob, ähnlich dem seiner Zeit von Credé am Altenburger, dem von Olshausen am I. Halleschen Becken begangenen Irrthum, wo eine genauere Analyse des Präparates später Spondylizem Herrgott's ergab?

Alle meine Bemühungen, das Halle-Giessener Becken in Giessen aufzufinden, scheiterten, ebenso blieben die Nachsuchungen von Herrn Ahlfeld und Marchand vergeblich und scheint das Präparat, heute das einzige, welches Caries und Spondyl-olisthesis gleichzeitig aufweisen soll, leider verschollen zu sein.

Fig. 40.

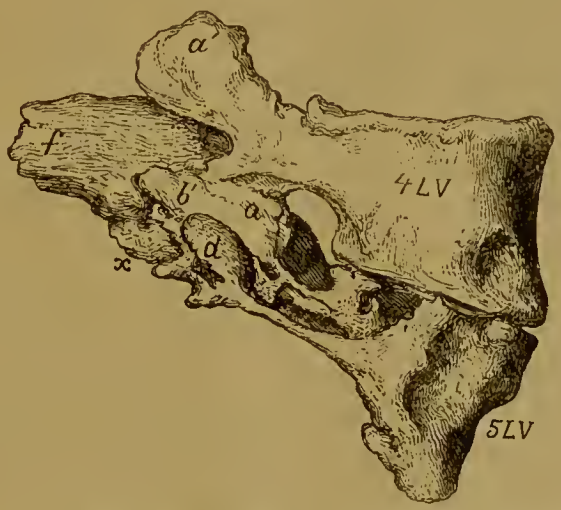

Seitenansicht des vierten und fünften Lendenwirbels desselben Präparates. Bezeichnung die gleiche.

x = centraler Stumpf der Portio interarticularis des fünften Lendenwirbels.

Die Diagnose war hier ursprünglich von Dr. Köppe gestellt, der die Person intra vitam behandelt hatte. An dem Präparate sind ausser dem Becken, von welchem nur das Steissbein fehlt, die vier unteren Lendenwirbel und das obere Drittheil beider Oberschenkel vorhanden, es fehlt aber die hintere Bogenhälfte des fünften Lendenwirbels. Die von Blasius und Kraus gelieferte Beschreibung scheint dafür zu sprechen, dass hier thatsächlich eine Olisthesis vorlag, andererseits aber auch multiple cariöse Zerstörungen an Kreuzbein und Lendenwirbel. Blasius giebt zwei Abbildungen, die ich hier reproducire (s. Fig. 39 und 40). Ich verweise auf die Originalarbeit und möchte mir hier nur eine Bemerkung erlauben. Liegen thatsächlich hier Caries und Spondyl-olisthesis zugleich vor, stehen dieselben deshalb nothwendig in einem

Causalnexus? Nach Blasius ist dem so und bezieht derselbe das Fehlen der hinteren Hälfte des Bogens des fünften Lendenwirbels auf cariöse Zerstörung. Betrachten wir Fig. 39, so bemerken wir, dass hier der vierte Lendenwirbel und nur die vordere Hälfte des fünften vorhanden ist. Ist es nicht viel natürlicher, hier eine Spondylolysis interarticularis duplex anzunehmen, indem die hintere syndesmodisch mit der vorderen verbundene Hälfte des fünften Lendenwirbelbogens bei Maceration des Präparates oder später verloren gegangen sein mag? Es giebt in den Sammlungen zahlreiche Becken mit der gewöhnlichen interarticularen Spondylolysis duplex am fünften Lendenwirbel, wo der hintere Antheil des Bogens fehlt, weil er beim Skelettiren nicht passend befestigt worden war und gelegentlich verloren gegangen ist. Was berechtigt Blasius zu der sicheren Annahme, der fehlende Bogentheil sei durch Caries verloren gegangen? Ist es überhaupt denkbar, dass dieser am wenigsten direct druckbelastete Theil, die hintere Bogenspange und der Dorn einer Caries zum Opfer fielen, die die weiche Spongiosa der Wirbelkörper verhältnissmässig so wenig lädirte? Die Fälle von isolirter oder präponderirender Caries der Wirbelbögen sind selten, doch kenne ich etwa 11 solche Präparate, niemals aber konnte ich ein dem hier angeblich vorliegenden ähnliches Verhalten constatiren, obgleich ich mit specieller Aufmerksamkeit diese Präparate musterte und Notizen darüber sammelte, z. B. im pathologisch-anatomischen Museum in Freiburg. Ich will zugeben, dass Olisthesis und Caries am Blasius'schen Becken coincidiren konnten, kann aber nicht annehmen, dass der hintere Bogentheil des fünften Lendenwirbels durch Caries verloren gegangen ist. Ich möchte viel eher annehmen, dass die Olisthesis, wenn eine solche vorlag, von einer primären Spondylolysis interarticularis ausgegangen sein mag und dass noch Caries bei diesem tuberculösen Individuum hinzugekommen sein mag, die in dem, durch die Olisthesis in einen chronischen Reizzustand versetzten Knochengewebe der Lumbosacralpartie einen mehr als fruchtbaren Boden gefunden haben mag. Ob thatsächlich Caries vorlag oder nicht, will ich ohne Sicht des Präparates gar nicht discutiren.

Für das Trierer Becken hat bekanntlich Ender auch Caries angenommen und den Fall so beschrieben, dass dieses Becken bis heute für cariös galt. Ich habe schon früher anderen Ortes die Vermuthung ausgesprochen und zu begründen versucht, der Fall erschiene mir nicht sicher erwiesen und die Caries zum mindesten sehr zweifelhaft, obgleich ich das Becken nicht

selbst gesehen. Aus Krukenberg's neuer Beschreibung dieses Beckens[1]) ersehe ich, dass meine Vermuthung ihre Bestätigung fand, indem eine Caries hier nicht vorliegt.[2]) Ob es mit dem Giessener Becken nicht vielleicht auch so gehen sollte? Der gedruckte Befund (Anamnese u. s. w.) von Blasius scheint allerdings für die Existenz von Caries zu sprechen.

Bevor ich die rein anatomische Seite der Frage verlasse, muss ich noch auf einen vorher schon erwähnten Punkt von Interesse aufmerksam machen.

Wie bekannt ist die Wirbelschiebung bei spondyl-olisthetischen Becken nie eine plötzliche, sondern stets das Resultat eines langwierigen — langjährigen — Kampfes zwischen Belastung und, sei es infolge congenitaler, sei es infolge traumatisch erworbener Prädisposition, verminderter Widerstandskraft, Tragkraft, der tragenden knöchernen Elemente, speciell des fünften Lendenwirbels. Die Olisthesis entsteht mehr durch eine virtuelle Dislocation, durch eine Deformation, als durch ein thatsächliches Aussercontacttreten der Wirbelkörper, durch eine reine Dislocation des fünften Lendenwirbels auf dem Kreuzbein im wörtlichen Sinne, wenngleich eine solche echte Dislocation ja bis zu einem gewissen Grade auch mit im Spiele ist. Das charakteristische Merkmal der Olisthesis bleibt aber mehr die Deformation, die geradezu typische charakteristische Formveränderung der vorderen Partie des fünften Lenden- und ersten Kreuzwirbels, wie wir sie in Fig. 19 z. B. gesehen haben.

Spondyl-olisthesis ist im Wesentlichen bedingt durch eine allmälige Deformation, veranlasst durch die Rumpflast, ermöglicht durch eine gewisse, sei es congenitale, sei es traumatisch erworbene anatomische Prädisposition.

Gegenüber dieser „Wirbelschiebung Kilian's" in der Lumbosacralpartie bei den spondyl-olisthetischen Becken gelangt nun an der oberen Wirbelsäule zumal, aber auch tiefer unten, namentlich vom achten Rückenwirbel bis zum zweiten, dritten Lendenwirbel herab, eine andere Art der Verschiebung, und zwar oft genug zur Beobachtung, z. B. in Fig. 41 und 42. In Fig. 42, die ich einer früheren Arbeit in diesem Archiv entnommen, ist der neunte Rückenwirbelkörper durch Schiefbruch in zwei Frag-

1) Dieses Archiv, Bd. XXV, Heft 1, S. 13.

2) Bezüglich der für das Trierer Becken von Krukenberg vermutheten Aetiologie siehe im Folgenden S. 66.

Fig. 41.



Schema zur Illustration der einzelnen Hauptvarianten einer momentanen traumatischen Wirbelschiebung durch reelle Dislocation. [1])

I. Verschiebung eines Wirbels in toto durch Luxation

a) ohne Fractur (s. Fig. 41, 2);

b) mit Fractur des unterliegendeu Wirbelkörpers (s. Fig. 41, 3).

II. Partielle Verschiebung eines Wirbels mit Fractur des Bogens und Marginalabsprengung oder Schiefbruch.

α) Bruch in der Portio iuterarticularis (s. Fig. 41, 4).

β) „ „ dem Collum vertebrae (s. Fig. 41, 5).

γ) „ an beiden Stellen nach einander (s. Fig. 41, 6).

δ) „ des Dornes in der Läugsrichtung und der hinteren queren Bogenspange von rechts nach links (s. Fig. 41, 7).

(Fig. 41, 1 soll das normale Verhalten darstelleu. Die Intervertebralscheiben sind nicht berücksichtigt.)

Ausser diesen typischen Formen kommen noch eine Reihe Varianten vor, auf die ich hier nicht näher eingehen will. Im Laufe der Zeit habe ich in den vielen Museen, namentlich in den herrlichen Londoner Sammlungen eiu überaus reiches Material bezüglich der Wirbelfracturen gesammelt und gedenke dasselbe an anderer Stelle zu benutzen, erwähnt sei hier nur uoch, dass der Bogenbruch nicht unbedingt an dem in der Zeichuung (Fig. 41) obersten Wirbel, sondern auch an dem unterliegenden statthaben kann bei der Verschiebung des obersten Wirbels.

---

1) Die Zeichnung ist von einem Laien gefertigt und ohne meine Correctur xylographirt worden. Es sei damit entschuldigt, wenn die Form der einzelnen Wirbelkörper in dieser schematischen Skizze, die falscheu Proportionen der Intervertebralscheiben, Bogenhälse u. s. w. viel zu wüuschen übrig lassen.

mente (Dreiecke) zerlegt. Während das untere an seinem Platze blieb, ist das obere mit der ihm aufliegenden Partie der Wirbelsäule nach vorn und unten dislocirt worden — abgeglitten. Auch hier hat eine Wirbelschiebung — Olisthesis stattgefunden, aber — diese Verschiebung ist mehr oder weniger momentan entstanden und eine reelle Dislocation — hier ist im Gegensatze zu den spondyl-olisthetischen Verschiebungen von Deformation keine Rede.

Fig. 42.

Traumatische Kyphose der Dorsalwirbelsäule.

(Präparat Neugebauer's in Warschau.)

(S. Neugebauer: dieses Archiv, Bd. XX, Heft 1, Fig. 26 und Text.)

Der neunte Rückenwirbelkörper ist in zwei Fragmente gesprengt, das untere *A* ist an Ort und Stelle geblieben, das obere *A'* mit der aufliegenden oberen Wirbelsäule nach vorn und unten dislocirt durch Glitt. Bei *B* Bruch der Portiones interarticulares des neunten Rückenwirbelbogens.

Solche Verschiebungen sind nichts weniger als selten und habe ich eine stattliche Reihe der denkbar mannigfaltigsten Varianten im Laufe der Zeit in den verschiedenen Museen notirt. Sie zerfallen im Wesentlichen in zwei Gruppen:

Die eine Gruppe bildet: die Verschiebung nach vorn, er-

möglicht durch Luxation der Gelenkfortsätze des verschobenen Wirbels nach vorn mit oder ohne marginale Absprengung des unterliegenden Wirbelkörpers.

Die zweite Gruppe ist ermöglicht durch Bogenfractur an dem in toto verschobenen oder dem ihm unterliegenden Wirbel, und zwar handelt es sich um Bruch der hinteren Bogenspange von rechts nach links mit Bruch der unteren Gelenkfortsätze, um Bruch des Bogens in seinen Portiones interarticulares, endlich in den Bogenwurzeln oder Wirbelhälsen — oder um eine Combination von mehreren dieser Fracturen mit einander.

Diese zweite Gruppe, bestehend in Bogenfractur, führt aber niemals zur Verschiebung des Wirbelkörpers, wenn nicht — eine marginale Absprengung, ein Schiefbruch desselben mit gegeben ist (s. Fig. 41 und 42).

Der Wirbelkörperschiefbruch ist eine conditio sine qua non für das Zustandekommen einer traumatischen momentanen Kyphosenbildung durch reelle Verschiebungsdislocation der Wirbel zu einander. Fehlt derselbe schon an und für sich selten bei einer durch reine Luxation entstandenen Deformation der Wirbelsäule, so fehlt er niemals bei der fractuären Kyphose sei es mit, sei es ohne Luxation.

Ein interessantes Präparat dieser Art verdanken wir Herrn Prof. Waldeyer in Berlin. Derselbe demonstrirte unlängst in der Berliner Gesellschaft für Geburtshülfe und Gynäkologie ein Präparat, welches ich, von Herrn Dr. Fehleisen aufmerksam gemacht, vor einigen Monaten in Berlin gesehen.

Eine Gravida gegen Ende der ersten Hälfte der Schwangerschaft, soviel mir erinnerlich, verunglückte bei einem Eisenbahnunfalle. Prof. Waldeyer führte an der Leiche einen übrigens meisterhaft gelungenen sagittal-medianen Gefrierschnitt aus und constatirte eine Dislocation der Lendensäule + des oberen resp. vorderen Fragmentes des infolge jener erwähnten Marginalfractur (Schiefbruch) gesprengten ersten Kreuzwirbelkörpers nach vorn und unten, d. h. jene an höher oben gelegenen Punkten so oft beobachtete momentane traumatische Dislocation durch ächte Verschiebung. Da der Bogen des fünften Lendenwirbels intact zu sein scheint, so mussten die sacralen Gelenkfortsätze, wofern eine Luxation der lumbalen nach vorn nicht vorlag, mit abgerissen resp. nach vorn dislocirt sein. Das Präparat, insofern

es einen Gefrierschnitt einer Schwangerschaft und noch dazu mit Steisslage der Frucht darstellt, ist als solches so werthvoll und interessant, dass die betreffende Knochenpartie nur in situ betrachtet werden konnte, d. h. ohne die Weichtheile zu entfernen. Man bemerkt nun an beiden Hälften des Präparates diese theoretisch vorausgesetzte Fractur des ersten Kreuzwirbelbogens symmetrisch verlaufend. Herr Prof. Waldeyer schickte mir im Früh-

Fig. 43.

Fracturäre frische Dislocation der Lumbosacralpartie der Wirbelsäule.

(Nach einer vorläufigen Skizze von Prof. Waldeyer.)

(34jährige Hochschwangere, von einer Locomotive überfahren; beide untere Extremitäten zermalmt, der Rumpf erschien äusserlich unverletzt.) Schiefbruch des ersten Kreuzwirbelkörpers.

jahr brieflich vorstehende Skizze (s. Fig. 43), welche die Fractur des ersten Kreuzwirbelkörpers, jenen Schiefbruch des unterliegenden Wirbelkörpers veranschaulicht, und versprach mir, sobald die in natürlicher Grösse auszuführenden Abbildungen dieses kostbaren Gefrierschnittes fertig seien, das Verhalten der Wirbelbögen genauer zu untersuchen. Sei dem, wie ihm wolle, Jedermann wird zugeben, dass hier die Bedingungen zu einer Verschiebung da waren, denn es liegt ja eine solche thatsächlich vor. Hätte die Person weiter

gelebt, so konnte diese Verschiebung voraussichtlich auch noch zunehmen.

Handelt es sich also in diesem Falle um Spondylolisthesis in unserem Sinne? Nein. In keinem einzigen der sämmtlichen bekannten 21 Präparate von Spondyl-olisthesis findet sich dieser Schiefbruch des ersten Kreuzwirbelkörpers; zweitens handelte es sich dort stets um allmälige Deformation, hier aber um augenblickliche reelle Dislocation. Man würde gut thun [1]), gegenüber einer drohenden Gefahr der Verwechselung solcher Fälle von augenblicklicher traumatischer Verschiebungsdislocation (sei es infolge von Luxation, sei es infolge von Bruch des Wirbelbogens) mit Schiefbruch eines der beiden Wirbelkörper mit der echten Spondyl-olisthesis in unserem Sinne, diese Begriffe streng auseinander zu halten und den Kilian'schen Taufnamen „Spondyl-olisthesis" nur ganz ausschliesslich für die letztere Difformität zu reserviren.

Die Aetiologie der Spondyl-olisthesis ist leider noch immer nicht für alle Fälle zu geben.

Während die beiden Ursachen a) congenitale Spondylolysis im fünften Lendenwirbelbogen und b) Fractur der sacralen Gelenkfortsätze anatomisch erhärtet sind, ist und bleibt die primäre isolirte Fractur der Portiones interarticulares des fünften Lendenwirbels, die ich hypothetisch angezogen, bis jetzt eine Hypothese.

Wie ich sehe, hat Krukenberg für das Trierer Becken diese hypothetisch von mir angezogene primäre Interarticularfractur am fünften Lendenwirbel als Ausgangsursache angesprochen. Ich habe dieselbe niemals isolirt constatiren können und möchte,

---

1) Wie ich aus der Discussion über Krukenberg's Magdeburger Vortrag ersehe, ist obige Erörterung nicht am unrichtigen Platze, da hier die rein secundären Formveränderungen (secundäre Zug- und Druckelongation, Verbiegung und fracturäre Abknickung der sacralen Promontorialkante und die rein secundäre Formveränderung der Sacralwirbel) irrthümlich von Winckel, Battlehner vermuthungsweise für primär angesprochen wurden. (Hirschberg brachte durch seinen Einwurf einen Factor in die Discussion, den wir glücklich überwunden und als nicht zur Sache gehörig ein für alle Male aus der Discusion bezüglich der Spondyl-olisthesis ausgeschieden glaubten.) Krukenberg und Olshausen theilen meine Ansicht über die Bedeutung der Formveränderung der Sacralwirbel, wie ich sehe, und hoffe ich, sie allgemein acceptirt zu sehen.

allerdings ohne das Trierer Becken gesehen zu haben, auf Grund analoger Fälle und der mir freundlichst von dem Bonner Collegen gesandten Photogramme, mir die Frage erlauben, ob denn nicht eine congenitale Spondylolysis oder eine secundäre Infraction beim Uebergange in die Spondyloptosis, wenn eine solche vorhanden sein sollte, plausibler erscheine, als die Annahme jener noch niemals constatirten isolirten primären Bogenfractur? Ich habe, wie gesagt, weder je, wo diese Bogenfractur (und zwar stets im Verein mit Schiefbruch des Wirbelkörpers) vorhanden war, eine Spondyl-olisthesis, noch bei irgend einem der spondyl-olisthetischen Präparate jene isolirte primäre Bogenfractur constatiren können.[1]) Es könnte sonderbar scheinen, dass ich bei so vielen der exquisit spondyl-olisthetischen Becken auf eine congenitale Spondylolysis in der Aetiologie recurrire, während doch die Anamnese in den meisten Fällen ganz zweifellos ein mehr oder minder genau charakterisirtes Trauma als Ausgangsursache ergiebt. Nun, ist es denn nicht auf der Hand liegend, die Hypothese zu verfechten, dass ein Trauma bei präexistirender Spondylolysis erst recht geeignet ist, den Beginn der Deformation einzuleiten, die Syndesmose zu sprengen, theilweise zu lädiren u. s. w.? Es liesse sich derart Theorie und anatomischer Befund, d. h. Krankengeschichte und Sectionsbefund zwanglos in Einklang bringen auch für die Fälle, wo wir keine sonstigen Spuren von Fractur finden.

Wer löst nun aber das Räthsel für das Paderborner Becken und ähnliche Fälle, die weder congenitale oder fracturäre Spondylolysis, noch Fractur der sacralen Gelenkfortsätze aufweisen? Nur die Untersuchung von Frühstadien dürfte im Stande sein, endlich den letzten Rest des Schleiers

1) In dem Referat Gräfe's über den Vortrag Krukenberg's heisst es im Centralblatt (l. c.): „Krukenberg schliesst aus dem Verhalten beider Becken im Gegensatze zu Neugebauer, dass manchmal eine Fractur der sacralen Gelenkfortsätze secundär zur Spondyl-olisthesis hinzukommt.“ Sollte Krukenberg sich wörtlich so ausgedrückt haben, so mag das wohl auf einem Irrthum beruhen. Weder habe ich je die Möglichkeit einer secundären Fractur der Sacralgelenkfortsätze in Abrede gestellt, noch angezogen, es kann also von einem Gegensatze füglich nicht die Rede sein. Ich habe nur an dem Breslauer Präparat allein sicher eine primäre Fractur dieser Gelenkfortsätze zuerst constatirt und von einer secundären Infraction derselben überhaupt nicht gesprochen, da ich sie noch niemals beobachtet hatte. Theoretisch ist ja die Möglichkeit einer solchen secundären Fractur nicht ohne Weiteres von der Hand zu weisen, wie mir scheint.

zu lüften, der so lange Jahre auf der Genese der Spondyl-olisthesis gelastet hat und zur Zeit theilweise noch lagert.

Es könnte nach den jüngsten Referaten den Anschein haben, als machte ich — namentlich Lambl gegenüber — darauf Anspruch, eine neue Theorie für die Genese der Spondyl-olisthesis aufgestellt zu haben; ich erwähne ausdrücklich, dass ich derlei Ansprüche nicht erhoben habe. Hat sich Kilian ein Verdienst damit erworben, die spondyl-olisthetischen Becken als Eigenart richtig erkannt und gewürdigt zu haben, so gebührt an erster Stelle Lambl die Ehre, die dunkle Genese klar gelegt zu haben. Wenn auch, wie mir scheint, die von Lambl seiner Theorie zu Grunde gelegte Hypothese der prädisponirenden fötalen Hydrorrhachis heute hinfällig geworden ist, so hatte doch andererseits Lambl die mechanischen Entstehungsmomente so allseitig und umsichtig in den Kreis seiner Betrachtungen hineingezogen, dass er neben einer allerdings auf fötale Hydrorrhachis bezogenen congenitalen Spondylolysis auch eine primäre Fractur des Wirbelbogens als eine der möglichen Ursachen aufgestellt hatte; es blieb den späteren Autoren in der That ausser der Widerlegung dessen, was an der Lambl'schen Theorie irrthümlich erscheint, nur wenig Neues noch aufzufinden. Wer die Frage in den letzten Jahren mit verfolgt hat, weiss ja, inwieweit meine Auffassung mit derjenigen Lambl's harmonirt und inwieweit sie ihr entgegentreten musste — wo Lambl's anatomische Studien wegen des zu Anfang dieser Arbeit erwähnten Noli tangere der damals seltenen Präparate unvollständige oder falsche Resultate ergeben hatten. Mein Bestreben war nur, alles Unsichere und Hypothetische nach Möglichkeit zu eliminiren, das Material zu sichten, den Ballast über Bord zu werfen, mehr Licht und Klarheit in das Ganze zu bringen, den Beweis zu liefern, dass Spondyl-olisthese mit Unrecht für eine der seltensten Beckenanomalien angesehen wurde und wird, das Interesse für die interessante und klinisch so überaus wichtige Anomalie anzuregen und die Diagnose zu erleichtern.

Seiner Zeit habe ich gegenüber den fleissigen Arbeiten des Prof. Herrgott in Nancy eine Kritik angewandt, welche statt objectiver Betrachtung den Autor verletzen musste. Herrgott erwiderte meine Zeilen mit einem Referate einer meiner Aufsätze in den Annales de Gynécologie (Mai 1883) und sagt in dessen Einleitung: „Pour notre part nous nous félicitons bien sincèrement

d'avoir été la cause occasionelle d'une étude aussi consciensciense de cette question étiologique, pour laquelle l'auteur n'a épargné ni travail, ni démarche, ni sacrifice."

Ich kann nicht anders sagen, als dass ich jene in dem Uebereifer des Anfängers seiner Zeit niedergeschriebenen Zeilen heute um so mehr bedaure, als mich der greise College durch sein persönliches Wohlwollen und vielfache wissenschaftliche Unterstützung während meines Studienaufenthaltes in Frankreich zum grössten Dank verpflichtet hat. Ich ergreife mit Vergnügen die Gelegenheit, um Prof. Herrgott diesen Dank hier nochmals abzustatten.

Ich schliesse hiermit den ersten Theil dieser Arbeit, um in einer in einem der nächsten Hefte dieses Archivs erscheinenden Fortsetzung einige noch streitige Punkte der Diagnose zum Schlusse zu erörtern und füge hier noch einen Nachtrag zu der Bibliographie der Spondyl-olisthesis hinzu.

Nachtrag zu Neugebauer's von Swedelin in diesem Archiv (Bd. XXII, Heft 2) veröffentlichten Verzeichnisse der Literatur über Spondyl-olisthesis.

Auvard, „Spondylizème et Spondyl-olisthésis". Union médicale, 1. Mai 1884.

Referat: Arch. de Tocologie. Juillet 1884. p. 511—512.

Bock, s. Presse médicale belge 1884. Nr. 7, p. 53.

Bock verliest in der Société anatom.-pathologique de Bruxelles einen Bericht über Bricoult's Arbeit (Presse médicale belge 1884. Nr. 10, p. 76).

Breisky, „Bemerkungen zu Herrn Dr. Menzel's Aufsatz: „„Ein Beitrag zur Differentialdiagnostik des engen Beckens."" Centralbl. f. Gyn. 1884. Nr. 30, S. 465—467.

Referat: Arch. de Tocologie 1884. Octobre, p. 836—837.

Bricoult, *a*) Demonstrirt ein durch Fractur enges Becken als spondyl-olisthetisch. Presse médicale belge 1884. Nr. 7, p. 53.

b) „Traumatisme de la région sacrée — bassin spondyl-olisthésique — Opération césarienne." Presse médicale belge 1884. Nr. 10, p. 73—74.

Charpentier, s. das Referat über Neugebauer's: „Ein neuer Beitrag zur Casuistik und Aetiologie der Spondyl-olisthesis." Arch. de Tocologie 1884. Mai, p. 349—352.

Cory (Robert), „A case of spondyl-olisthesis." Reprinted from Vol. XI of St. Thomas Hospital Reports (5 S. mit 1 Holzschnitt).

Duncan (Matthews), Clinical lectures on the diseases of women delivered in Saint Bartholomews Hospital. London 1882. p. 245—246.

Hewitt (Grailly) und Shattock, Demonstration eines Präparates von Spondyl-olisthesis in der Sitzung der Obstetrical Society of London vom 4. Juni 1884.

s. Referat im: The American Journal of Obstetrics etc. Septbr. 1884. p. 976.

Hofmeier, „Quarterly report on the progress of obstetrics and gynecology in Germany". The Amer. Journal of Obstetr. etc. New-York 1883. December. p. 1288—1289.

s. auch: Annales de Gynécologie, Tome XXI. 1884. p. 312—313.

Krönig (G.), „Spondyl-olisthese bei einem Tabiker." Jubiläumsheft der Zeitschrift für klinische Medicin. Berlin 1884.

Dass. im Separatabdruck. 6 Seiten.

Referat: Arch. de Tocologie 1884. Octobre, p. 863.

Krukenberg, *a*) „Demonstration des Trierer und eines unbeschriebenen spondyl-olisthetischen Beckens". Vortrag[1]), gehalten in der 57. Versammlung deutscher Naturforscher und Aerzte zu Magdeburg in der Sitzung vom 19. September 1884.

s. Amtlicher Bericht dieser Versammlung. Magdeburg 1884. S. 107.

s. Centralblatt für Gynäkol. in dem Berichte Gräfe's. 1884. Nr. 41,- S. 645—646.

b) „Beschreibung dreier spondyl-olisthetischer Becken." Dieses Archiv Bd. XXV, Heft 1. (Sep.-Abdr. 18 S. mit 7 Holzschnitten.)

Kufferath, „De la déformation du bassin appelée Spondyl-olisthésis." La Presse médicale belge 1884. Nr. 21, p. 161—165. Nr. 23, p. 177—180. Nr. 26, p. 201—205.

Dass. im Separatabdruck. 36 Seiten.

(Diese Arbeit enthält ein Referat über die einschlägigen Arbeiten Neugebauer's und einen von demselben am 25. April 1884 in der Soc. anat.-patholog. zu Brüssel gehaltenen Vortrag.)

Referat (v. Müller): Centralbl. f. Gynäkol. 1884. Nr. 44, S. 703—704.

Lane Arbuthowt (W.), „Three forms of spinal deformity" read June 6th 1884. From vol. LXVII of the ‚Medico-Chirurgical Transactions' published by the Royal Medical and Chirurgical Society of London. London 1884. (15 S. mit 4 Holzschnitten.)

---

1) An der Discussion, welche dem Vortrage folgte, betheiligten sich Winckel, Hirschberg, Olshausen, Battlehner.

Menzel (H.), „Ein Beitrag zur Differentialdiagnostik des engen Beckens.“ Centralblatt für Gynäkologie 1884. Nr. 28, S. 433—440 (mit 3 Holzschnitten).

Referat: Arch. de Tocolog. 1884. Octobre, p. 835—836.

Neugebauer (Franz), *g*) „Ein neuer Beitrag zur Casuistik und Aetiologie der Spondyl-olisthesis“. Mit 25 Holzschnitten. Dieses Archiv Bd. XXII, S. 347—407.

Referat: v. Charpentier, s. Arch. de Tocolog. 1884. Mai, p. 349.

„ v. Bode, s. Centralblatt für Gynäkol. 1884. Nr. 26, S. 416.

h) „Contribution à la pathogénie et au diagnostic du bassin vicié par le glissement vertébral (Spondyl-olisthesis).“ Annales de Gynécologie. Paris 1884. Février, p. 100—119. (Enthält einen Bericht über einen am 30. November 1883 in der Société anatomique zu Paris gehaltenen Vortrag.)

i) „Le glissement vertébral (Spondyl-olisthésis)“. Vortrag, gehalten am 2. April 1884 in der Obstetrical Society of London. (Die Herren R. Barnes, A. Doran, W. Adams, Noble Smith traten im Auftrage der Gesellschaft zu einem Comité zusammen, um die von Neugebauer vorgelegten anatomischen Präparate und im Anschluss hieran die von Redner vorgetragenen Anschauungen über das Wesen und die Genese der Spondyl-olisthesis zu prüfen. Das Ergebniss dieser Analyse wurde in der Sitzung der Gesellschaft vom 4. Juni 1884 und im Anhange hieran diesbezügliche Bemerkungen von Noble Smith verlesen. [Report on the committee on Dr. Neugebauer's specimens of spondyl-olisthesis.])

s. die Sitzungsprotocolle der Obstetrical Society of London für 1884.

s. Transactions of the Obstetrical Society of London in: The American Journal of Obstetrics etc. 1884. Septembre, p. 979.

s. British Medical Journal, Nr. 1214, p. 690 von Saturday 5. April 1884.

s. British Medical Journal, Nr. 1215, p. 733 von Saturday 12. April 1884.

k) „Le glissement vertébral (Spondyl-olisthesis)“. Vortrag, gehalten in der Sitzung der Société anatomo-pathologique de Bruxelles am 25. April 1884.

s. Kufferath (l. c.).

(Neugebauer hat in Dresden, Leipzig, Breslau, Berlin, Freiburg, Paris, London und Brüssel einschlägige Vorträge mit Demonstrationen gehalten und zwar jedesmal neue anatomische Präparate und klinische Beobachtungen vorgelegt. Ein Gesammtbericht über die Ergebnisse seiner Untersuchungen ist nur in den

in diesem Archiv erschienenen Aufsätzen Neugebauer's enthalten.)

v. Rabenau, „Eine weitere Geburt bei Spondyl-olisthesis.“ Centralbl. für Gynäkol. 1884. Nr. 18, S. 273—274.

Referat: Arch. de Tocologie. 1884. Août, p. 635.

Schröder (C.), Lehrbuch der Geburtshülfe. Achte neu bearbeitete Auflage. Bonn 1884. S. 593—597.

Swedelin (A.), „Ein neuer Fall von klinisch beobachteter Spondylolisthesis. Einleitung der künstlichen Frühgeburt mit glücklichem Ausgange für Mutter und Kind.“ Mit 7 Holzschnitten. Dieses Archiv, Bd. XXII, Heft 2, S. 250—290.

Referat (v. Haidlen): s. Centralbl. für Gynäkol. 1884. Nr. 5, S. 78—79.

„ s. Arch. de Tocolog. 1884. Mars, p. 177—178.